

GİRİŞ

Laküner infarktlar tek bir perforan arterin, farklı bir arteriyel patoloji nedeniyle tıkanması sonucu geliştiği kabul edilen izole derin infarktlardır. Farklı arteriyel patoloji tezi çeşitli nedenlerle eleştirilmekle birlikte, klinik serilerde küçük derin infarktı olan olgularda büyük arter darlığı (BAD) ve kalpte emboli kaynağı (KEK) gibi inme nedeni olabilecek süreçlerin laküner infarktı olmayan hastalara göre anlamlı derecede düşük oranda bulunduğu görülmüştür;¹⁻⁶ laküner infarktlara neden olan perforan arter tıkanmaları gerçekten büyük damarları tıkayan aterotrombotik süreçlerden farklı mekanizmalarla gelişmekteyse, kuşkusuz bu olguları inmenin erken döneminde doğru bir şekilde belirlemek yararlı olacaktır. İskemik inme olgularını etiyolojik nedenlerine göre gruplamak amacıyla yapılan sınıflandırmalarda, küçük damar tıkanması sonucu gelişen laküner infarktların tanımı için kabul edilen özellik, nörolojik görüntüleme infarktın 15 mm'den küçük olmasıdır. Bu kritere sadık kalındığında, 15 mm'yi aşan derin infarkt olgularının sınıflandırılmasında güçlüklerle karşılaşılır.

Bu çalışmada, izole derin infarkt (IDI) nedeniyle inme geçiren olgularda erken dönemde saptanan infarkt boyutları ile hastada BAS veya KEK bulunma olasılığı arasındaki ilişkiyi araştırdık. Bu bilgiden hareketle, BAD veya KEK ile birlikte olan ve olmayan olguları en iyi şekilde ayırt edebilen infarkt boyutunu belirlemeyi amaçladık.

GEREÇ ve YÖNTEMLER

Hasta seçimi

Ocak 1996 ve Aralık 1999 tarihleri arasında kliniğe yatırılan ilk iskemik inme olguları arasından OCSP Oxfordshire Community Stroke Project kriterlerine göre, klasik laküner sendromlardan birisi (ataksik hemiparezi, dizatri-beceriksiz el, pür motor hemiparezi, pür duysal inme ve duysal-motor sendrom) veya tek yanlı sınırlı beyin sapı bulguları olan tüm hastalar ile klinik bulgulardan bağımsız olarak bilgisayarlı tomografi (BT) incelemelerinde IDI saptanan olgulara inmenin ilk 3 haftası içinde manyetik rezonans görüntüleme (MR) incelemesi yapıldı. Hastalara ait tüm veriler 4 nörolog tarafından haftalık toplantılar sırasında değerlendirilerek ortak bir görüş oluşturulduktan sonra kaydedildi.

İzole derin infarktın tanımı

Supratentoryel bölgede MR incelemesinde kortikal tutulum bulgusu olmayan subkortikal infarktlar IDI olarak kaydedildi. İnfratentoryel bölgede ise tek yanlı beyin sapı lezyonu olan olgular değerlendirmeye dahil edildi. Manyetik rezonans görüntüleme lezyon saptanmayan üç olgu çalışma dışında bırakıldı. Arter sulama alanına göre infarkt lokalizasyonları¹ orta serebral arter (OSA),² pons ve³ talamus olmak üzere üç grup altında toplandı. Klinik bulgulardan sorumlu olduğu düşünülen infarktların maksimal transvers çapları (MTÇ) aksiyel planda alınan T2 ağırlıklı incelemede ölçülerek hacimleri hesaplandı. Pons infarktlarında infarktın parenkim yüzeyine ulaşma özelliği ayrıca kaydedildi. İskemik lezyonların hacimleri intraserebral hematoma değerlendirilmesinde kullanılan yöntemle (ABC/2) hesaplandı. Buna göre, (A) infarktın MTÇ'si, (B) MTÇ'ye dik transvers çapı ve (C) lezyon hacminin en az %25'inin görüldüğü kesit sayısı ile kesit kalınlığının çarpımı olarak belirlendi.⁷

Etiyolojik araştırmalar

Manyetik rezonans görüntüleme incelemesinde IDI tanımına uygun infarktı olan hastaların hepsine

infarkt etiyolojisini arařtırmak amacıyla Doppler ultrasonografi, intrakranyal MR anjiyografi, EKG, transtorasik ekokardiyografi ve standart kan incelemeleri yapıldı. İnfarkt bölgesini sulayan intrakranyal veya ekstrakranyal ana arterlerde %50 ve üstünde darlık olması büyük arter stenozu, TOAST (Trial of Org 10172 in Acute Stroke Treatment) sınıflamasında orta ve yüksek riskli emboli kaynağı olarak kabul edilen kalp lezyonu bulunması, kardiyak emboli kaynağı varlığı olarak kabul edildi.

Büyük arter darlığı veya kalpte emboli kaynağı olan ve olmayan İDİ'leri ayırmada MTÇ'lerin ve hacimlerin farklı üst sınırlarının duyarlılığı ve özgülüğü hesaplanarak, buna göre "receiver operating characteristics" (ROC) eğrileri oluşturuldu. Her grup için ROC eğrileri MTÇ ve hacim değerleri esas alınarak oluşturuldu. ROC eğrisinin altındaki alan (EAA) hesaplandı. EAA>0,75 iyi kesinlik derecesi olarak kabul edildi.

Görüntüleme

Manyetik rezonans görüntüleme incelemeleri 1-Tesla Siemens Magnetom Impact aletiyle yapıldı. Rutin MR sekansları aksiyel T1-ağırlıklı görüntüler (TR/TE=600/15, matriks 188x256, FOV 20x20 cm, kesit kalınlığı 5 mm, 1,5 mm aralık, 2 NEX), hızlı spin eko proton görüntüleri (TR/TE=3700/17, matriks 200x256, FOV 20x20 cm, kesit kalınlığı 5 mm, 1,5 mm aralık, 1 NEX), hızlı spin eko T2-ağırlıklı görüntüler (TR/TE=3700/85, matriks 200x256, FOV 20x20 cm, kesit kalınlığı 5 mm, 1,5 mm aralık, 1 NEX), hızlı spin eko koronal T2- ağırlıklı görüntüler (TR/TE=7000/90, matriks 240x256, FOV 23x23 cm, kesit kalınlığı 5 mm, 1,5 mm aralık, 2 NEX), MR anjiyografi incelemeleri üç-boyutlu akım-zamanı tekniği kullanılarak yapıldı (3D TOF), (TR/TE=44/10, matriks 192x256, FOV 20x20 cm, 1 NEX).

Bulgular

Ocak 1996 ve Aralık 1999 tarihleri arasında İstanbul Tıp Fakültesi Nöroloji Anabilim Dalı Dr. Edip Aktin İnme Ünitesi'ne ilk inme nedeniyle yatırılan ardışık

265 akut iskemik inme olgusu, yukarıda tanımlanan dahil etme özellikleri doğrultusunda değerlendirildi. Bunlar arasında, MR incelemesinde İDİ saptanan 59 olgu (%22) prospektif olarak çalışmaya alındı. Olguların 32'si kadın ve 27'si erkekti. Olgulara ait klinik özellikler Tablo 1'de özetlenmiştir. Hastaların yaş ortalaması 59±14 yıl, yaş aralığı 20 ila 80 arasındaydı. İnme başlangıcı ile MR incelemesine kadar geçen süre 1-19 gün arasında değişiyordu (ortalama 7±5 gün). İnfarkt lokalizasyonu 26 (%44) olguda OSA sulama alanında, 24 (%41) olguda ponsta, 9 (%15) olguda ise talamustaydı.

Tablo 1. İzole derin infarkt olguları; demografik özellikler

	MCA 26 olgu	Pons 24 olgu	Talamus 9 olgu	TOPLAM 59 olgu
Yaş aralığı (yıl)	22-75	31-80	33-74	20-80
Yaş (ortalama yıl ± SD)	58±16	60±12	57±13	59±14
Kadın	13	14	5	32
Erkek	13	10	4	27

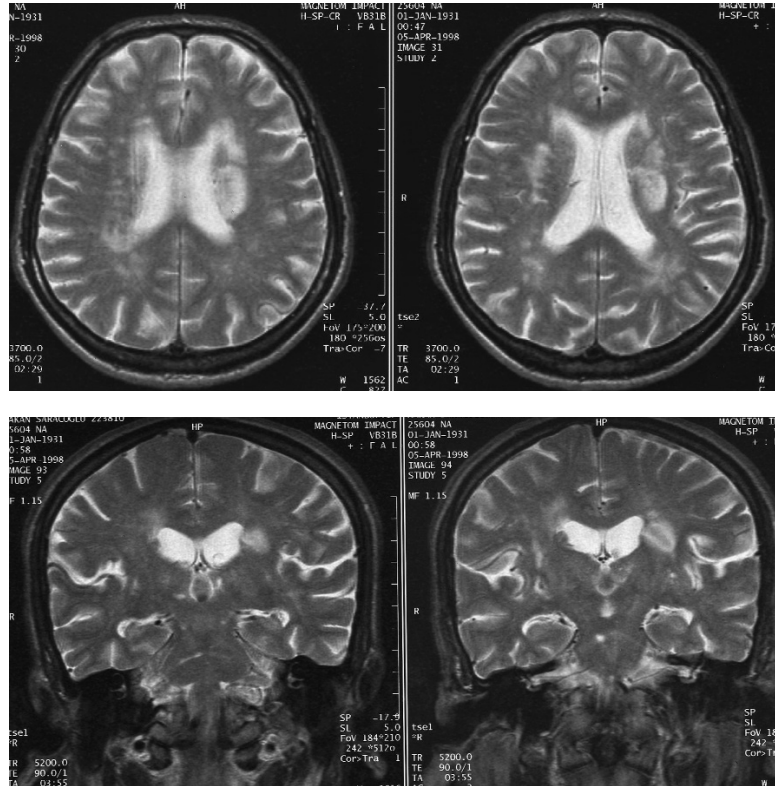
Diyabetes mellitus ve hiperkolesterolemi, OSA grubunda pons İDİ grubuna göre daha seyrek olarak (sırasıyla p=0,047 ve p=0,045) görülmekteydi. Bu iki grup arasında hipertansiyon, sigara kullanma alışkanlığı, atriyal fibrilasyon ve koroner kalp hastalığı açısından farklılık yoktu.

OSA sulama alanında İDİ (26 olgu)

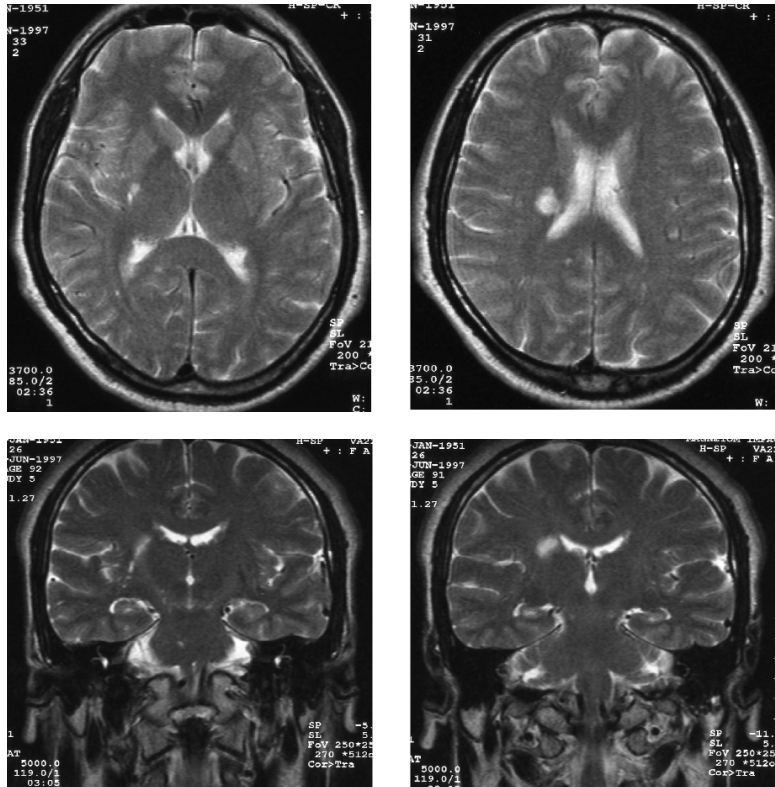
Bu grubun klinik, radyolojik ve etiyolojik özellikleri Tablo 2'de görülmektedir.

Radyolojik özellikler: Bu olguların 7'sinde putamen, kaudat nukleusun başı ve kapsula internanın birlikte tutulduğu, virgül şeklinde tipik büyük striyatokapsüler infarkt (SKI) bulguları vardı. Bu grupta infarktların maksimal transvers çapları 40-60 mm, hacimleri ise 6-12 ml arasındaydı.

Dokuz hastada (%35) infarktlar putamenin posteriyor kısımları, kapsula interna ve korona radiatayı içine alıyordu ve maksimal transvers çapları 15 mm'den büyüktü (MTÇ 20-30 mm, hacim: 1-6 ml). Bunların hepsi lateral lentikülostriat arterlerin (LLSA) sulama alanındaydı (Şekil 1). Beş hastada



Şekil 1. Orta serebral arter sulama alanında posteriyor putamen, kapsula interna ve korona radiatayı içine alan >15 mm infarkt. T2 ağırlıklı MR incelemesi, aksiyal ve koronal plan kesitleri



Şekil 2. Orta serebralarter sulama alanında posteriyor putamen ve korona radiatayı içine alan <15 mm infarkt. T2 ağırlıklı MR incelemesi, aksiyal ve koronal plan kesitleri

(%19) benzer şekilde LLSA sulama alanında aynı yapıları tutan ve maksimal transvers çapları 12 ile 15 mm arasında (hacim: 0,5-0,75 ml) olan infarktlar vardı (Şekil 2). Diğer 5 hastadan (%19) 1'inde putamen, 2'sinde korona radiata, 2'sinde sentrum semiovalede olmak üzere daha küçük infarktlar vardı (MTÇ: 2-15 mm, hacim: 0,005-0,375 ml).

Klinik özellikler: Klinik olarak büyük SKİ'li hastalar total anterior sirkülasyon sendromu (TASS, 3 olgu) veya posteriyor sirkülasyon sendromu (PASS, 4 olgu) (Tablo 2) olarak sınıflandırılırken, 15 mm'den büyük veya küçük diğer olguların hepsinde laküner sendromlardan biriyle uyumlu klinik bulgular vardı (9 pür motor hemiparezi, 8 duysal-motor hemiparezi, 2 ataksik hemiparezi).

Etiyoloji: Büyük SKİ'li hastaların hepsinde büyük arter tutulumu (2 olgu: 1 olguda OSA tıkalı, 1 olguda karotis internada ileri darlık) veya kalpte

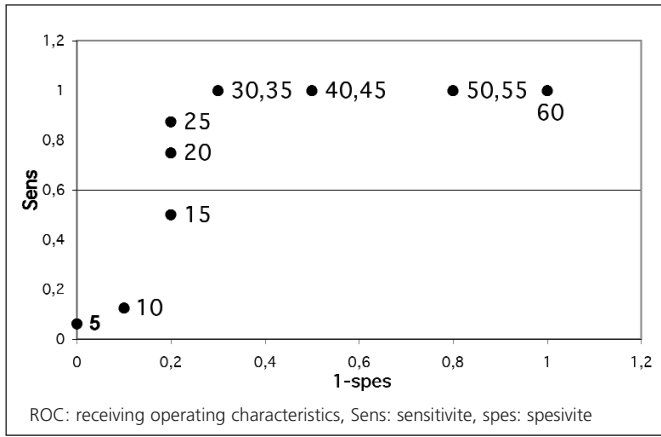
kardiyoembolik inme nedeni olabilecek majör emboli kaynağı bulguları (5 olgu: 4 olguda atriyal fibrilasyon, 1 olguda kalpte akinetik segment) vardı (Tablo 2). Striyatokapsüler infarktli hastalar dışında kalan ve LLSA sulama alanında 15 mm'den büyük İDİ'si olan 9 hastadan yalnızca 1'inde (%11) kalpte hipokinetik segment bulgusu vardı. Bu gruptaki diğer 8 hastada (%89) büyük damar darlığı veya kalpte emboli kaynağı oluşturabilecek lezyon yoktu. 15 mm'den küçük İDİ'li iki hastada (%20) büyük arter stenozu bulguları vardı. Bunlardan birinde 8 mm'lik sentrum semioval infarktı saptandı ve anjiyografide iki yanlı ileri karotis darlığı ile ipsilateral orta serebral arter M1 segmentinde darlık bulguları vardı. Posteriyor putamen ve korona radiatada 12 mm'lik infarktı olan diğer hastada ise ipsilateral karotis internada (İKA) ileri darlık saptandı.

Orta serebral arter sulama alanında izole derin infarktların maksimal transvers çapları dikkate

Tablo 2. Orta serebral arter sulama alanında izole derin infarkt saptanan 26 olguya ait klinik bulgu, etiyolojik neden ve görüntüleme özellikleri

Olgu No	İnfarkt Alanı	Tutulan Yapılar	MTÇ mm	VOLÜM mm ³	BAD / KEK	OCSP	Hp	S	Ha	A	N	H	
8	S	P+C+CI+CR	60	12000	KEK	TASS	+	-	-	+	-	+	
3		P+C+CI+CR	60	12000	BAD	PASS	+	-	-	-	+	-	
61		P+C+CI+CR	50	7500	KEK	TASS	+	-	-	+	-	+	
62	K	P+C+CI	50	10000	KEK	PASS	+	-	-	+	-	-	
12		P+C+CI	50	15000	KEK	PASS	+	-	-	-	+	-	
65	İ	P+C+CI	40	10000	KEK	TASS	+	-	-	-	+	+	
70		P+C+CI	40	6000	BAD	PASS	+	-	-	-	+	-	
31	D	P+C	30	6000	Yok	LAKS	+	-	-	-	-	-	
24		P+C	30	3375	KEK	LAKS	+	-	-	-	-	-	
10		P+C	30	2250	Yok	LAKS	+	+	-	-	-	-	
23		P+C	25	3750	Yok	LAKS	+	-	-	-	-	-	
18		P+C	22	3000	Yok	LAKS	+	-	-	-	-	-	
63		P+C	20	1500	Yok	LAKS	+	+	-	-	-	-	
55		P+C	20	1500	Yok	LAKS	+	-	-	-	-	-	
40		P+C	20	1000	Yok	LAKS	+	+	-	-	-	-	
20		P+C	20	1500	Yok	LAKS	+	+	-	-	-	-	
2		P+C	15	750	Yok	LAKS	+	-	+	-	-	-	
22		İ	CR	15	375	Yok	LAKS	+	+	-	-	-	-
49			P+C	12	750	Yok	LAKS	+	-	-	-	-	-
67		Ğ	P+C	12	750	Yok	LAKS	+	+	-	-	-	-
45			P+C	12	500	BAD	LAKS	+	-	-	-	-	-
39		E	P	12	750	Yok	LAKS	+	-	-	-	-	-
7	P+C		12	500	Yok	LAKS	+	+	+	-	-	-	
26	R	CR	10	250	Yok	LAKS	+	-	-	-	-	-	
36		CS	8	50	BAD	LAKS	+	+	-	-	-	-	
50		CS	2	5	Yok	LAKS	+	+	-	-	-	-	

SKİ: striatokapsüler infarkt, MTÇ: maksimal transvers çap, P: putamen, C: n.caudatus, CI: kapsula interna, CR: korona radiata, CS: sentrum semiovale, KEK: kalpte emboli kaynağı var, BAD: büyük arter darlığı var, Hp: hemiparezi, S: hemihipoestezi, HA: hemiataksi, A: afazi, N: ihmal, H: hemianopsia, TASS: total anterior sirkülasyon sendromu, PASS: parsiyel anterior sirkülasyon sendromu, LAKS: laküner sendrom



	NB-KDH	BDH-Kalp			Sens	Spes	1-Spes	Sens
5	1	0	15	10	0,0625	1	0	0,0625
10	2	1	14	9	0,125	0,9	0,1	0,125
15	8	2	8	8	0,5	0,8	0,2	0,5
20	12	2	4	8	0,75	0,8	0,2	0,75
25	14	2	2	8	0,875	0,8	0,2	0,875
30	16	3	0	7	1	0,7	0,3	1
35	16	3	0	7	1	0,7	0,3	1
40	16	5	0	5	1	0,5	0,5	1
45	16	5	0	5	1	0,5	0,5	1
50	16	8	0	2	1	0,2	0,8	1
55	16	8	0	2	1	0,2	0,8	1
60	16	10	0	0	1	0	1	1

Şekil 3. Orta serebral arter sulama alanında izole derin infarkt saptanan 26 olguya ait maksimal transvers çap ölçümleri (mm) esas alınarak oluşturulan ROC eğrisi

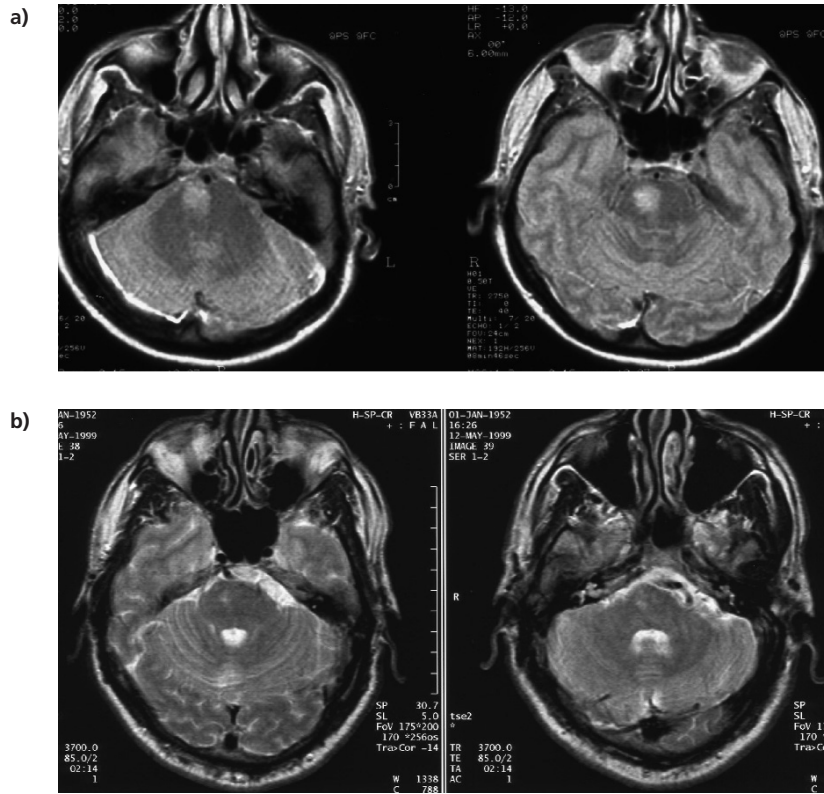
alınarak oluşturulan ROC eğrisinde 25 mm civarına kadar duyarlılık, artan infarkt çapı ile birlikte artarken, özgüllükte belirgin bir düşüş olmadığı görüldü (Şekil 3). Bu sınır değer için duyarlılık %80, özgüllük %87,5 bulundu. Eğrinin altında kalan alan %82,5'ti (%95 güven aralığı 0,61-1,04, p=0,006). İnfarkt hacim hesabına ait ROC eğrisi analizi 3 ml'de

en yüksek duyarlılık ve özgüllüğün olduğunu gösterdi. Bu sınır değer için duyarlılık %80, özgüllük %87,5 idi. Eğrinin altında kalan alan %81 idi (%95 güven aralığı 0,597-1,028, p=0,008). Özetle, BAD/KEK olan ve olmayan hastaları ayırt eden ideal MTÇ en az 25 mm, buna karşılık gelen hacim yaklaşık 3 ml'yd.

Tablo 3. Pons infarktı olan 24 olguya ait klinik bulgu, etiyolojik neden ve görüntüleme özellikleri

Olgu No	Tutulan Yapılar	Pons ön yüzeyine ulaşma	MTÇ mm	VOLÜM mm ³	BAD / KEK	OCSP	DİĞER	Hp	S	Ha	A	N	H
69	B+T	Var	25	1250	BAD	POSS	horizontal bakış felci	+	-	-	-	-	-
38	B+T	Var	20	2250	BAD	LAKS	-	+	+	-	-	-	-
54	B+T	Var	20	1800	Yok	LAKS	-	+	-	+	-	-	-
21	B+T	Var	20	1500	BAD ve KEK	LAKS	-	+	-	+	-	-	-
11	B+T	Var	20	650	Yok	LAKS	-	+	-	-	-	-	-
66	B+T	Var	20	600	BAD	LAKS	-	+	+	+	-	-	-
58	B+T	Var	20	500	CSE	LAKS	-	+	-	-	-	-	-
44	B+T	Yok	20	500	Yok	POSS	skew deviasyon, nistagmus	+	-	-	-	-	-
46	B+T	Var	19	1710	BAD	LAKS	-	+	-	-	-	-	-
35	B	Var	18	1620	BAD	LAKS	-	+	-	-	-	-	-
60	B+T	Var	18	1215	Yok	LAKS	-	+	+	-	-	-	-
42	B	Yok	18	810	Yok	LAKS	-	+	-	+	-	-	-
30	B	Var	18	720	Yok	LAKS	-	+	+	-	-	-	-
13	B+T	Var	17	425	Yok	LAKS	-	+	+	-	-	-	-
37	B	Yok	14	175	Yok	LAKS	-	+	-	-	-	-	-
14	B	Var	12	300	Yok	LAKS	-	+	-	-	-	-	-
56	B	Var	12	240	Yok	LAKS	-	+	-	-	-	-	-
53	T	Yok	10	500	Yok	POSS	INO	-	-	+	-	-	-
32	B	Yok	10	50	Yok	LAKS	-	+	-	+	-	-	-
1	B	Yok	7	90	Yok	LAKS	-	+	-	-	-	-	-
34	B	Yok	6	60	Yok	LAKS	-	+	-	-	-	-	-
48	B	Yok	2	20	Yok	LAKS	-	+	+	-	-	-	-
47	T	Yok	2	10	Yok	POSS	abdusens felci	+	+	-	-	-	-
57	B	Yok	2	5	BAD	LAKS	-	+	+	-	-	-	-

KEK: kalpte emboli kaynağı var, BAD: büyük arter darlığı var, MTÇ: maksimal transvers çap, Hp: hemiparezi, S: hemihipoestesi, HA: hemiataksi, A: afazi, N: ihmal, H: hemianopsi, INO: internükleer oftalmopleji, POSS: posterior sirkülasyon sendromu, LAKS: laküner sendrom B: basis, T: tegmentum



Şekil 4. İzole derin pons infarktı. T2 ağırlıklı MR incelemesi; aksiyel plan
a) Olgu No 46. Pons bazal ön yüzüne ulaşan >19 mm infarkt
b) Olgu No. 48. Bazis pontiste küçük infarkt

Pons İdi (24 olgu)

Bu grubun klinik, etiyolojik özellikleri ve nörogörüntüleme bulguları Tablo 3'te belirtilmiştir.

Radyolojik özellikler: Bu gruptaki olguların 14'ünde (%58) infarktın MTÇ'si 15 mm'den büyüktü (MTÇ: 17-25 mm, hacim: 0,425-1,250 ml). Bu olguların hepsinde infarkt bazis pontis bölgesinde paramedian yerleşimliydi ve 12 olguda pons ön yüzüne ulaşıyordu. 11 olguda bazis pontis ve tegmentum birlikte tutulmuştu (Şekil 4 a).

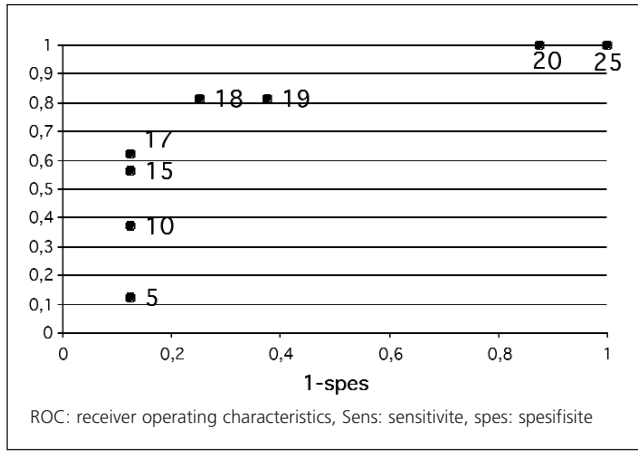
10 olguda (%42) infarktlar 15 mm veya daha küçüktü (MTÇ: 2-14 mm, hacim: 0,005-0,175 ml). Bu grupta yalnızca 2 hastanın infarktı ön yüzeye ulaşıyordu. Bu gruptaki hastalarda genellikle pons bazisini (8 olgu) (Şekil 4 b) veya daha nadiren pons tegmentumunu (2 olgu) tutan infarktlar vardı.

Klinik özellikler: Hepsi birlikte değerlendirildiğinde, pons grubundaki 20 olgu (%83) (laküner sendrom;

9 pür motor, 6 duysal-motor, 5 ataksik hemiparezi), 4 olgu (%17) ise posteriyor sirkülasyon sendromu bulguları ile başvurdu. Posteriyor sirkülasyon sendromu ile başvuran 4 olgunun 2'si küçük, 2'si ise büyük infarkt grubundaydı.

Etiyoloji: Pons infarktı 15 mm'den büyük olan 14 hastanın 7'sinde (%50) kalpte emboli kaynağı olabilecek lezyon veya büyük damar darlıkları vardı. Büyük damar tutulumu sadece iki hastada ileri düzeydeydi. Bunların birinde baziler arterin 2/3 üst parçasında tıkanma (olgu no. 38); diğerinde (olgu no. 46) sağ vertebral arter (VA) V4 segmentinde tıkanma ve baziler arterin distal segmentinde %50 darlık vardı. İki hastada baziler arterin muhtemelen infarkt alanını besleyen bölgesinde orta derecede aterosklerotik lezyon bulguları vardı. Bu hastaların birinde (olgu no. 69) %50-60 darlık yapan lezyon baziler arterin proksimalinde, diğerinde (olgu no. 21) ise arterin üst yarısında ve %50 oranında idi. İki hastada (V4 segmenti %50 dar olan 35 no.lu olgu

ve VA'nın intra ve ekstrakranial parçası tıkalı olan 66 no.lu olgu) tek taraflı vertebral arterin aterosklerotik hastalığı ile birlikte kalpte hipokinetik segment vardı. Son olguda sadece kalpte hipokinetik segment vardı (olgu no 58). Bu grupta kalpte yüksek riskli emboli kaynağı olan hasta yoktu. Küçük pons infarktları olan 10 olgudan yalnızca 1'inde (%10) büyük arter darlığı vardı. Büyük damar darlığı saptanan tek hastada baziler arterin proksimal segmenti ileri derecede dardı (olgu no 57).



Şekil 5. Pons infarktı olan 24 olguya ait maksimal transvers çap ölçümleri (mm) esas alınarak oluşturulan ROC eğrisi

Maksimal transvers çap ölçümlerine ait ROC eğrisi Şekil 5'te görülmektedir. Bu şekilde görüldüğü gibi, 18 mm civarına kadar artan çapla özgüllükte belirgin azalma olmaksızın duyarlılık artıyordu. Bu sınır değer için duyarlılık %75, özgüllük %81 idi. Eğrinin altında

kalan alan %77,7'ydi ($p=0,03$, %95 güven aralığı 0,552-1,002). İnfarkt hacminin 1 ml civarına kadar artmasıyla özgüllükte önemli bir azalma olmaksızın duyarlılık artıyordu. Bu sınır değer için duyarlılık %62,5, özgüllük %94'tü. Eğrinin altında kalan alan %75,8'di ($p=0,043$, %95 güven aralığı 0,518-0,998). BAD/KEK'i olan ve olmayan hastaları ayırt edebilen ideal MTC 15-18 mm arasında ve karşılık gelen hacim yaklaşık 1 ml civarındaydı.

Talamik İDi (9 olgu)

Bu grubun klinik, etiyolojik özellikleri ve görüntüleme bulguları Tablo 4'te görülmektedir.

Radyolojik özellikler: İnfarkt çapı 8 ila 20 mm arasında değişmekteydi (hacim:0,12-2,4 ml) ve çoğunluğu (9 hastanın 7'si) talamo-genikülat arter tarafından sulanan posterolateral talamus bölgesindeydi. Bir hastada anterior ve bir hastada medyal talamik infarkt vardı.

Klinik özellikler: Biri anterior, diğeri medyal talamik infarktlı iki hastada posteriyor sirkülasyon sendromu bulguları vardı. Diğer 7 hasta laküner sendrom bulguları ile (4 ataksik hemiparezi, 2 ataksik hemiparezi ve 1 duysal-motor inme) başvurmuştu.

Etiyoloji: Bu gruptaki hastaların hiçbirinde BAD veya KEK yoktu. Hasta sayısının azlığı nedeniyle bu grup için ROC eğrisi oluşturulmadı.

Tablo 4. Talamus infarktı olan 9 olguya ait klinik bulgu, etiyolojik neden ve görüntüleme özellikleri

Olgu No	Tutulan Yapılar	MTC mm	VOLÜM mm ³	OCSP	BAD / KEK	DiğER	Hp	S	Ha	A	N	H
41	anterior	20	2400	POSS	Yok	hipersomni konfüzyon	-	-	-	-	-	-
6	postlat	15	420	LAKS	Yok	-	+	+	-	-	-	-
15	postlat	15	750	LAKS	Yok	-	+	-	+	-	-	-
19	postlat	15	750	LAKS	Yok	-	+	+	+	-	-	-
29	postlat	15	750	LAKS	Yok	-	+	+	+	-	-	-
27	postlat	12	840	LAKS	Yok	-	+	+	+	-	-	-
52	postlat	11	385	LAKS	Yok	-	+	+	+	-	-	-
5	postlat	10	175	LAKS	Yok	-	+	+	+	-	-	-
28	medial	8	120	POSS	Yok	-	+	+	-	-	-	-

KEK: kalpte emboli kaynağı var, BAD: büyük arter darlığı var, Hp: hemiparezi, S: hemihipoestezi, HA: hemiataksi, A: afazi, N: ihmal, H: hemianopsi, POSS: posteriyor sirkülasyon sendromu, LAKS: laküner sendrom, MTC: maksimal transvers çap

TARTIŞMA

OSA sulama alanında İDİ

Çalışmamızda striyatokapsüler infarkt için tipik kabul edilen özellikleri taşıyan korona radiata tulumunun eşlik ettiği veya etmediği putamen, kaudat nukleusun başı ve kapsula internanın birlikte tutulduğu virgül şeklindeki infarktı olan olgularının hepsinde infarkt çapı 30 mm'den büyüktü. Tipik striyatokapsüler infarkt saptanan olgular parsiyel veya total anterior sirkülasyon sendromu bulguları ile başvurmuştu ve hepsinde BAD veya KEK vardı. Bu olgularda inmeye neden olan mekanizmanın medyal ve lateral lentikülostriat arterlerin birlikte tutulduğu OSA ana trunkusu bölgesindeki tıkanmanın sorumlusu olduğunu düşündük. Bu bulgular literatürdeki verilerle uyumluydu.^{6,8-12}

Sentrum semiovale bölgesinde 8 mm çapında infarkt saptanan bir hastada (olgu no. 36) iki yanlı ileri İKA stenozu vardı. Literatürde sentrum semiovale infarktlarının patogenezi hakkında farklı görüşler vardır.¹³⁻¹⁵ Diffüzyon ağırlıklı görüntülemenin yapıldığı bir çalışmada, semptomatik küçük sentrum semiovale infarktlarının OSA sulama alanındaki diğer derin küçük infarktlardan farklı olarak büyük-damar ve kalp hastalıklarıyla daha çok ilişkili olabildiği ve ayrı ele alınması gerektiği belirtilmektedir.¹⁶ Bu bilgilerin ışığında bu olgu, sentrum semiovalede küçük infarktı olan ve BAD/KEK saptanmayan diğer bir olguyla birlikte (olgu no. 50) gruptan dışlanabilir. Sentrum semiovale infarktları değerlendirme dışı bırakıldığında, 15 mm'den küçük infarktı olan 8 hastanın yalnızca birinde (%12,5) BAD vardı. Bu grupta KEK olan hasta yoktu. Bu rakam literatürdeki verilerle uyumludur ve küçük derin infarktların proksimal emboli kaynaklarıyla nadiren ilişkili olduğu görüşünü desteklemektedir.^{1-5,17,18}

İyi tanımlanmış bu iki grubun aksine, OSA grubunun büyük bir bölümünü oluşturan (%35) ve bazı yazarlar¹⁹ tarafından "sınırlı striyatokapsüler infarkt" olarak adlandırılan lateral lentikülostriat arter sulama

alanında büyük (>15 mm) infarktı olan hastaları sınıflandırmak güçtür. Bu gruptaki hastaların hepsi laküner sendrom bulgularıyla başvurmuştu ve BAD/KEK bulunma oranı (aynı yapıları tutan ve 15 mm'den küçük İDİ olgularında olduğu gibi) %11 oranındaydı. Lateral lentikülostriat arter sulama alanında yer alan 15 mm'den küçük infarktlara benzer şekilde, bu infarktlar da posteriyor putamen ve posteriyor kapsula internayı birlikte tutmakta, bazı olgularda da korona radiataya uzanmaktaydı. Lateral lentikülostriat arter sulama alanında infarktı olan bu hastalarda infarkt 15 mm'den küçük veya 25 mm'ye kadar büyük olsa da BAD/KEK bulunma oranı düşüktü.

Gerçekte bu hastalar CM Fisher'in şekillerini çizerek patolojik özelliklerini tanımladığı, başlangıçta kapsüler infarkt olarak adlandırdığı,²⁰ laküner infarktları ilk tanımlamasından 20 yıl sonraki derlemede ise büyük semptomatik laküner adını verdiği²¹ olgulara birçok yönden benzemektedir. Bu derlemede Fisher laküner infarktları, genelde semptomatik büyükten (15-20 mm) sıklıkla asemptomatik çok küçük (3-4 mm) lezyonlara kadar değişebilen boyutlarda derin serebral yumuşama alanları olarak tanımlamıştır. Buna göre, üç ile yedi milimetre çapındaki küçük laküner infarktlar büyük oranda 200 mikrondan küçük damarların lipohiyalinoz sonucu tıkanmasıyla oluşmaktaydı. Dört yüz ile dokuz yüz mikron arasında değişen boyuttaki arterlerdeki başlıca patolojik süreç mikroateromdu ve daha büyük ve semptomatik lakünelere neden olmaktaydı. Daha sonra Fisher ve Caplan paramedian pons infarktı olan hastalardaki otopsi gözlemlerine dayanarak mikroaterom kavramını genişleterek baziler arter paramedian dallarında tek bir perforan damarın in situ proksimal mikroateromlar veya mural/bileşke plakları sonucu tıkanmasını ateromatöz dal hastalığı başlığı altında tanımlamışlardır.^{22,23} Patolojik verilerle desteklenmiş olmasa da, Caplan, derin bazal gangliyon veya kapsüler infarktı olan hastaların bazılarında da ateromatöz dal hastalığının sorumlu olabileceğini ileri sürmüştür.²³

Laküner için genel olarak kabul gören 15 mm'lik üst sınır kriteri kronik dönemde incelenmiş patolojik çalışmalara dayanmaktadır.²⁴ Bilindiği gibi, patolojik olarak tanımlanan kronik infarkt boyutları in vivo görüntüleme hesaplanan büyüklüklerle çakışmamaktadır. İnme başlangıcından 14 ay sonra yapılan otopside, laküner infarkt boyutunun inme sonrasındaki BT'de ölçülen infarkt boyutunun yarısı kadar olduğu görülmüştür.²⁵ Benzer şekilde, görüntüleme incelemelerinde büyük lezyonların zamanla küçüldüğü ve 14 ay sonra laküner bir infarkt boyutunun inme sonrasında MR incelemesinde ölçülen infarkt boyutunun yarısı kadar olduğu bulunmuştur.²⁶ Vasküler anatomi çalışmalarında lentikülostriat arterlerin OSA ana trunkusundan ayrılma, dallanma şekilleri ve sayıları açısından bireyler arasında belirgin farklar olduğu görülmüştür.^{27,28} Laküner infarktları başlıca infarktın çapına göre sınıflandırırken, infarkt dokusunda zamana bağlı değişimlerin yanı sıra, bireyler arasındaki vasküler anatomik farkların görüntüleme incelemelerinde saptanan derin infarkt boyutlarını etkileyebileceği dikkate alınmalıdır. Donnan ve ark. 1982 yılında laküner için Fisher tarafından konulan 15 mm'lik arbitrer sınırın artık uygun olmadığını, çünkü BT'nin 32 mm'ye ulaşan çaptaki infarktları gösterdiğini belirttiler.²⁹ İki yeni çalışma da laküner infarkt için genelde kabul gören 15 mm'lik çap kriterinin değerini sorgulamaktadır. Kang ve ark. difüzyon ağırlıklı görüntülemeyle inceledikleri 172 ardışık iskemik inme hasta içinde, 15 mm'den büyük tek subkortikal lezyon saptanan 23 hastanın 11'inin klasik laküner sendromla başvurmalarına ve kortikal hipoperfüzyon bulgularının olmamasına rağmen TOAST kriterlerine göre nedeni belirlenemeyen inme olarak sınıflandırıldığını ve laküner infarkt çapı için uygulanan konvansiyonel TOAST kriterinin küçük damar oklüzyonu olgularını olması gerekenden daha az gösterdiğini ileri sürdüler.²⁹ Cho ve ark. OSA alanında derin infarkt saptanan 118 hastayı ilk 72 saat içinde MR'da difüzyon ağırlıklı görüntüleme yöntemiyle incelediler.³⁰ Büyük damar darlığı veya kalpte emboli kaynağı bulunmayan 73 hastanın 38'inde infarkt

çapı 15 mm'nin üzerindeydi. Büyük ve küçük infarktlı hastaların klinik özellikleri ve risk faktörü sıklıkları arasında da fark yoktu. Yazarlar laküner infarkt ya da küçük damar tıkanması için kabul edilen 15 mm sınırının bir anlamı olmadığı sonucuna vardılar.³⁰

Özetle, orta serebral arter sulama alanında 15 mm'den büyük izole derin infarktların, klinik özellikleri, benzer görüntüleme bulguları ve beraberinde gösterilebilir BAD/KEK bulunmaması gibi ortak özellikleri nedeniyle tipik striyatokapsüler infarktı olan olgulardan farklı olduğunu düşünüyoruz. Bu çalışmada, akut dönemde yapılan görüntüleme BAD/KEK olan ve olmayan izole derin infarkt olgularını en iyi belirleyen infarkt çapının genel olarak kabul edilen 15 mm değil 25 mm civarında olduğu görülmüştür.

Pons İDİ'leri

Pons İDİ'leri geniş bir patolojik antite oluşturmaktadır. Bazal yüzeye ulaşan pons infarktlarında, infarkt alanı bazal yüzeye ulaşmayanlara göre daha büyüktür.³¹ Pons bazal yüzeyine ulaşan İDİ'lerde büyük arterlerde ileri darlık ve kalpte emboli kaynağı bulunma ihtimalinin daha yüksek olduğu ileri sürülmüştür.³¹ Serimizde pontin İDİ hastaları çapları 2 ile 25 mm arasında değişen infarktlarla başvurdular. Çapları 15 mm'den büyük İDİ'lerin bazal yüzeye ulaşma eğilimi vardı. Baziler veya vertebral arterlerde BAD veya KEK görülme sıklığı infarkt boyutu arttıkça ve yüzeye ulaşan infarktarda artma eğilimindeydi. Büyük paramedian pons infarktlarında bu sıklık %50 iken, küçük infarkt grubunda yalnızca %10'du. Büyük pons infarktı olan hastalarda daha çok rastladığımız büyük damar ve kalp bulguları; baziler arterde orta derecede darlık, tek veya iki yanlı vertebral arter hastalığı veya hipokinetik kardiyak segmentti. Büyük arter grubunda BAD/KEK oranının yüksek olması, proksimal embolizm ya da hemodinamik mekanizmaları ön plana çıkarsa da, büyük pons infarktı olan hastalarda saptanan arteriyel ve kardiyak nedenlerin minör nitelikte olması, bunların

infarktların doğrudan nedeni olmayıp bu hastalardaki daha yaygın ve ağır aterosklerotik damar tutulumunu yansıması da mümkündür. Pons İDİ grubunda genel olarak hiperkolesterolemi ve diyabet gibi risk faktörlerinin yüksek oranda görülmesi de bu varsayımı destekler niteliktedir. Bu hastalarda infarktların çoğunlukla baziler arterdeki aterosklerotik lezyonun (mural veya bileşke ateromu) ana arterden ayrılan penetran dalı içine almasına bağlı olarak geliştiği ileri sürülmüştür.²³

Sonuç olarak, OSA sulama alanı, talamus veya pons gibi farklı anatomik lokalizasyonlardaki İDİ'ler ayrı değerlendirilmelidir. "Sınırlı striyatokapsüler infarkt" olarak da adlandırılan maksimum çapı 25 mm'den küçük semptomatik orta serebral arter sulama alanı izole derin infarktları nadiren BAD/KEK ile ilişkilidir. Bu infarktlar genellikle birbirine benzer görünümde olup, posteriyor putamen ve posteriyor kapsüla interna/korona radiata gibi yapıları tutarlar. Hepsi laküner sendromla başvururlar ve muhtemelen tek bir lentikülostriat arterin proksimal veya distal oklüzyonuna bağlı olarak gelişirler. Bu nedenle, laküner infaktlar için büyüklük sınırı olarak kabul edilen 15 mm, orta serebral arter sulama alanında inmeden sonra erken dönemde ölçülen derin infarktlar için uygun değildir. İleri baziler arter darlığı ve majör KEK pons izole derin infarkt hastalarında nadiren bulunur. Büyük pons izole derin infarktları genellikle vertebral ve baziler arterlerin orta derecede yaygın ateroskerozuyla birliktedir. Bu grupta altta yatan arteriyel patoloji büyük olasılıkla baziler arter ateromatöz dal oklüzyonudur. Talamik İDİ'ler genellikle küçüktür ve BAD/KEK'le birlikte değildir.

KAYNAKLAR

1. Mohr JP, Caplan LR, Melski JW, Goldstein RJ, Duncan GW, Kistler JP, et al. The Harvard Cooperative Stroke Registry: a prospective registry. *Neurology* 1978;28(8):754-762.
2. Kappelle LJ, Koudstaal PJ, van Gijn J, Ramos LM, Keunen JE. Carotid angiography in patients with lacunar infarction. A prospective study. *Stroke* 1988;19(9):1093-1096.
3. Tegeler CH, Shi F, Morgan T. Carotid stenosis in lacunar stroke. *Stroke* 1991;22(9):1124-1128.
4. Landi G, Cella E, Boccardi E, Musicco M. Lacunar versus non-lacunar infarcts: pathogenetic and prognostic differences. *J Neurol Neurosurg Psychiatry* 1992;55(6):441-445.
5. Lodder J, Bamford JM, Sandercock PA, Jones LN, Warlow CP. Are hypertension or cardiac embolism likely causes of lacunar infarction? *Stroke* 1990;21(3):375-381.
6. Boiten J, Lodder J. Large striatocapsular infarcts: clinical presentation and pathogenesis in comparison with lacunar and cortical infarcts. *Acta Neurol Scand* 1992;86(3):298-303.
7. Gebel JM, Sila CA, Sloan MA, Granger CB, Weisenberger JP, Green CL, et al. Comparison of the ABC/2 estimation technique to computer-assisted volumetric analysis of intraparenchymal and subdural hematomas complicating the GUSTO-1 trial. *Stroke* 1998;29(9):1799-1801.
8. Bladin PF, Berkovic SF. Striatocapsular infarction: large infarcts in the lenticulostriate arterial territory. *Neurology* 1984;34(11):1423-1430.
9. Weiller C, Ringelstein EB, Reiche W, Thron A, Buell U. The large striatocapsular infarct. A clinical and pathophysiological entity. *Arch Neurol* 1990;47(10):1085-1091.
10. Donnan GA, Bladin PF, Berkovic SF, Longley WA, Saling MM. The stroke syndrome of striatocapsular infarction. *Brain* 1991;114 (Pt 1A):51-70.
11. Nicolai A, Lazzarino LG, Biasutti E. Large striatocapsular infarcts: clinical features and risk factors. *J Neurol* 1996;243(1):44-50.
12. Horowitz DR, Tuhim S. Stroke mechanisms and clinical presentation in large subcortical infarctions. *Neurology* 1997;49(6):1538-1541.
13. Bogousslavsky J, Regli F. Centrum ovale infarcts: subcortical infarction in the superficial territory of the middle cerebral artery. *Neurology* 1992;42(10):1992-1998.
14. Leys D M-VF, Rondepierre P, Leclerc X, Godefroy O, Marchau M Jr, Scheltens P, Pruvo JP. Small infarcts in the centrum ovale: study of predisposing factors. *Cerebrovasc Dis* 1994;4:83-87.
15. Boiten J RP, Slattey J, Warlow CP. Frequency and degree of carotid stenosis in small centrum ovale infarcts as compared to lacunar infarcts. *Cerebrovasc Dis* 1997;7:138-143.
16. Yonemura K, Kimura K, Minematsu K, Uchino M, Yamaguchi T. Small centrum ovale infarcts on diffusion-weighted magnetic resonance imaging. *Stroke* 2002;33(6):1541-1544.
17. Boiten J, Lodder J. Lacunar infarcts. Pathogenesis and validity of the clinical syndromes. *Stroke* 1991;22(11):1374-1378.
18. Boiten J LJ. Risk factors for lacunar infarction. In: Donnan G NB, Bamford J, Bogousslavsky J, ed. *Lacunar and Other Subcortical Infarctions*. New York: Oxford University Press, 1995:56-69.
19. Weiller C. Striatocapsular infarcts. In: Donnan G NB, Bamford J, Bogousslavsky J, ed. *Lacunar and Other Subcortical Infarctions*. New York: Oxford University Press, 1995:103-116.
20. Fisher CM. Capsular infarcts: the underlying vascular lesions. *Arch Neurol* 1979;36(2):65-73.
21. Fisher CM. Lacunar strokes and infarcts: a review. *Neurology* 1982;32(8):871-876.
22. Fisher CM, Caplan LR. Basilar artery branch occlusion: a cause of pontine infarction. *Neurology* 1971;21(9):900-905.
23. Caplan LR. Intracranial branch atheromatous disease: a neglected, understudied, and underused concept. *Neurology* 1989;39(9):1246-1250.
24. Jackson C, Sudlow C. Are lacunar strokes really different? A systematic review of differences in risk factor profiles between lacunar and nonlacunar infarcts. *Stroke* 2005;36(4):891-901.
25. Donnan GA, Tress BM, Bladin PF. A prospective study of lacunar infarction using computerized tomography. *Neurology* 1982;32(1):49-56.
26. Hommel M, Besson G, Le Bas JF, Gaio JM, Pollak P, Borgel F, et al. Prospective study of lacunar infarction using magnetic resonance imaging. *Stroke* 1990;21(4):546-554.

27. Umansky F, Gomes FB, Dujovny M, Diaz FG, Ausman JI, Mirchandani HG, et al. The perforating branches of the middle cerebral artery. A microanatomical study. *J Neurosurg* 1985;62(2):261-268.
28. Marinkovic SV, Kovacevic MS, Marinkovic JM. Perforating branches of the middle cerebral artery. Microsurgical anatomy of their extracerebral segments. *J Neurosurg* 1985;63(2):266-271.
29. Kang DW, Chalela JA, Ezzeddine MA, Warach S. Association of ischemic lesion patterns on early diffusion-weighted imaging with TOAST stroke subtypes. *Arch Neurol* 2003;60(12):1730-1734.
30. Cho AH, Kang DW, Kwon SU, Kim JS. Is 15 mm size criterion for lacunar infarction still valid? A study on strictly subcortical middle cerebral artery territory infarction using diffusion-weighted MRI. *Cerebrovasc Dis* 2007;23(1):14-19.
31. Toyoda K, Saku Y, Ibayashi S, Sadoshima S, Ogasawara T, Fujishima M. Pontine infarction extending to the basal surface. *Stroke* 1994;25(11):2171-2178.