

BİR VAK'A NEDENİ İLE KONJENİTAL KAPAK KOLOBOMALARI VE İLGİLİ SENDROMLAR

Dr. Ertuğrul Tarhan - Dr. M. Hayri Durdu - Dr. İlkay Erçalık (*)

Kapak koloboması konjenital bir eksikliktir. Çoğunlukla üst kapakların iç yarısını seçerler. Dış kısımlarda ve alt kapaklarda daha az olarak bulunurlar.

Klinik görünümleri tipiktir. Bu kısımda göz küresi açıkta kalmış durumdadır. Bazı defa hafif fibröz bir manbran artık olarak bulunur. Genellikle kapak derisi, ters ve kirpikli kenarın yokluğu şeklindedir.

Koloboma ya tek başına veya diğer anomalilerle birlikte bulunarak Sendromları teşkil ederler. 1890 yıllarında ilk defa BERRY tarafından tetkik edilip 7 aylık fötüste mezodermal gelişme defosu olarak tarif edilmiştir. Sonradan Amniyos şeritlerinin kapakların ön yüzlerine baskı yaparak meydana geldikleri de iddia edilmektedir.

İlgili Sendromlar:

1. Franceschetti Sendromu: Mandibulo - Facial Dysostose (1944)

Göz semptomları: Alt kapak iç kısımlarında koloboma, anti-mongoloid fant, punktum lakrimale ve Meibomius bezeleri yokluğu, mikroftalmi, bazan iris koloboması,

Diğer semptomlar: Balık yüzü, alt çene çekikliği, geniş ağız, kulak keçesi aplazisi, dış kulak yolu atrezisi, işitme bozukluğu, tavşan dudağı, zigomatik aplazi, diş anomalileri, yüksek damak, saç çizgisinin yanağa doğru inik oluşu, yumru ayak, mafsalsinuzozları, göğüs asimetrisi, mental retardasyon'dan ibarettir.

2. Goldenhar Sendromu: Okülo-Oriküler Displazi (1952)

Göz semptomları: Üst kapak iç kısımlarında koloboma, anti-mongoloid fant, çoğunlukla temporal kısımda limbik dermoid veya lipoid kist, seyrek olarak iris koloboması,

Diğer semptomlar: Ön frontal çıkıklık, mandibüler hipoplazi sonucu Mikrognathia (alt çene çekikliği), büyük ağız, kulak önü apen-

(*) Şişli Çocuk Hastanesi Göz Kliniği.

diksi ve kulak önu fistülleri, vertebra anomalileri, nanizim ve mantal retardasyon.

3. *Franceschetti - Goldenhar Sendromu: 1952 :*

Bu iki sendromlardaki semptomların beraber bulunduğu vak'alarlardır.

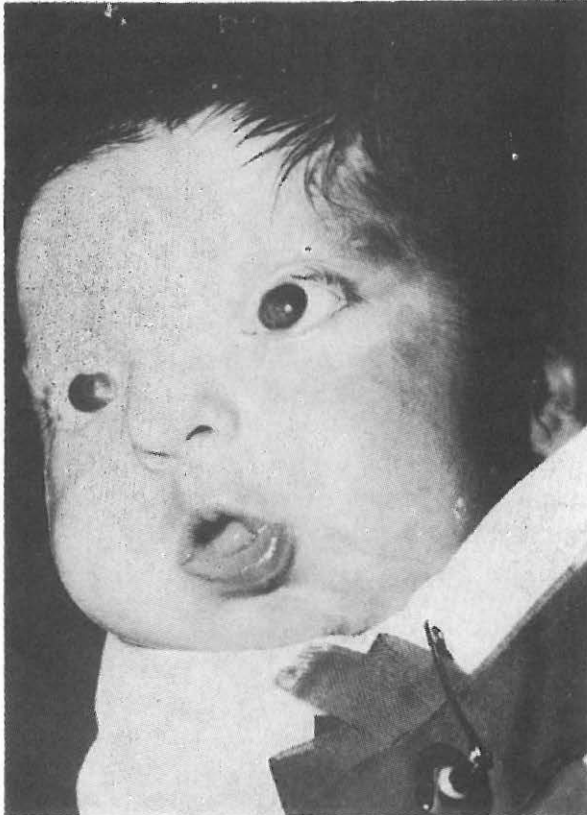
4. *Franceschetti - Zwahlen Sendromu: Mandibülo - Fasial Dysostose (1944):*

5. *François - Haustrate Sendromu : Oto - Mandibüler Dysostose (1953-4):*

Yarım mandibula aplazisi ve buna bağılı ağız çarpıklığı değişikliği gösteren sendromlarını yayınladılar.

6. *Tracher - Collins Sendromu:*

Diğer semptomların bulunduğu ve dış kulak kepçesi ve yolunun yokluğu ile karakterizedir.



Resim 1

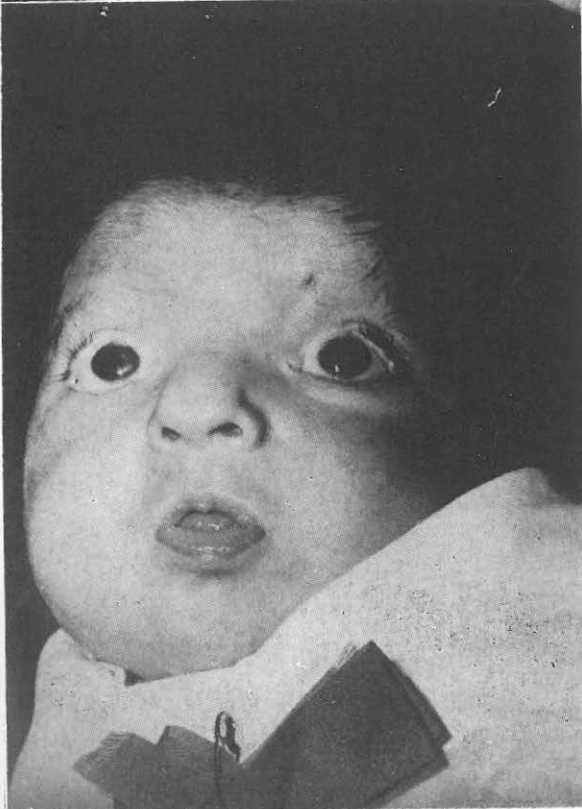Vak'amız:

4 aylık, A.N.

Her iki gözündeki sulanma, kanlanma ve kapak eksikliği şikâyetleri ile polikliniğimize müracaat edildi.

Muayenesi: Her iyi üst göz kapağı iç kısımlarında kapak derisi, tarslar ve konjonktivalar eksik. Kapakların eksik bulunduğu iç kısımlarda ince fibröz manbran limbusun 12 kadranı ile üst forniks arasına gerilmiş görünümde. Kernea, sklera, glop ve gözü diğer tabakaları normal görünümde. (Kerneada hafif lagofthalmik keratit durumu var.)

Yukarda semptomları belirtilen Sendromlarda birine katmak için yaptırılan klinik ve laboratuvar muayenelerinde kapak kolobomalarından başka malformasyon ve anomaliye rastlanmadı.



Resim 2

Sonuç olarak: Bu durumu ile vak'amız, yine yukarda belirtildiği üzere bu tip sendromları teşkil etmeyen salt bir kapak koloboma durumu arz ederek özellik kazanmış bulunmaktadır.

Özet

İlgili Sendromlara girmeyen bir kapak koloboması vak'ası takdim edilmiştir.

Summary

A case of coloboma of eyelid is presented.

LİTERATÜR

- 1 — Bonamour Georges: Ophtalmologie Clinique. 1969, Tom. I.
- 2 — Guillaumat, L. - Morax. P.V. - Offret. G. Neuro-Ophtalmologie. 1959.
- 3 — Maurice, P. Ravault. Syndromes en ophtalmologie. 1970.