

## Kolon kanserinin çok nadir bir komplikasyonu: Gastrokolik fistül\*

### *A rare complication of colon carcinoma: Gastrocolic Fistula*

Ali KALYONCU, Ediz ALTINLI, Birol AĞCA,  
Uygur DEMİR, Tülay EROĞLU, Mehmet MİHMANLI

Şişli Etfal Eğitim ve Araştırma Hastanesi 3. Genel Cerrahi Kliniği

#### ÖZET

Bu olgu sunumunda, transverse kolonda mideye invazyon gösteren kitlesi olan 55 yaşındaki kadın hasta irdelendi. Hastanın, 3 yıldan beri karın ağrısı ve kusma, 2 aydan beri 5 kilo kaybetme şikayeti mevcuttu. Endoskopide midede fistül ağzı ve fekaloid, kolonda kitfe tespit edildi. Operasyonda mideye invazyon yapan kolonik kitfe saptandı ve transverse kolon rezeksiyonu, hemigastrektomi uygulandı ve gastroduodenostomi, kolon anastomozu ile operasyon tamamlandı. Olgu kolon tümörüne bağı gastrokolik fistülün nadir bir durum olması sebebiyle irdelendi.

#### SUMMARY

In this case report, 55 years old woman with a mass in transverse colon that invades stomach was evaluated. Patient complains abdominal pain and vomiting for three years and 5 kg weight loss for two months. A fistula in stomach with faeces and a mass in transverse colon was determined with endoscopic studies. During the operation a colonic mass that invades the stomach was found out and transverse colon resection, hemigastrectomy was carried out and operation was finished with gastroduodenostomy, colonic anastomosis. The case was evaluated because of gastrocolic fistula of colonic carcinoma is a rare situation.

#### OLGU

55 yaşındaki kadın hasta, karın ağrısı ve kusma şikayetleri ile başvurduğu hastanede yatırılarak tetkik edilmiş. Çekilen batın MR'ında kolon tümörü saptanması üzerine hastanemize sevk edilmiş. Anamnezinde epigastrik bölgede 3 yıldan beri zaman zaman oluşan ve analjeziklere cevap veren ağrı şikayeti mevcuttu. Ağrı, yemeklerle ilgisizdi ve künt karakterdeydi. Hastaya bu süre içerisinde herhangi bir tetkik yapılmamıştı. Hastada son iki ayda halsizlik başlamış ve yaklaşık 5 kg. kaybetmişti. Son 10 günde, günde 4-5 kez olan sulu ishal ve 2-3 kez olan kötü kokulu kusma şikayetleri başlamış.

#### Yazışma Adresi:

Op. Dr. Ali KALYONCU  
Şişli Etfal Eğitim ve Araştırma Hastanesi  
3. Genel Cerrahi Kliniği  
Şişli / İSTANBUL  
e-mail: alikalyoncu@hotmail.com

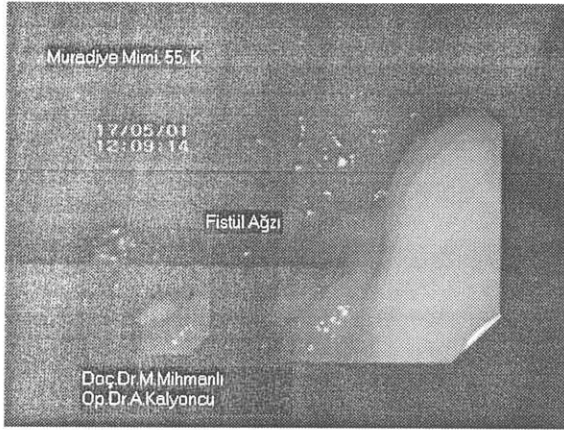
Fizik muayenede epigastrik bölge ile göbek arasını dolduran 10x6 cm. çapında sert, ağrısız, immobil kitle saptandı. Diğer sistem muayeneleri normaldi.

Laboratuar bulguları; Hb: 10.7 gr/dl, Hct: 31.6, sedimentasyon 30 dakikada 44,1, bir saatte 64 saptandı. Tümör markerlarından CA19-9 yüksekti (58.5 u/ml).

Hastanın bize başvurmadan önce çekilmiş olan abdominal MR incelemesinde, mide korpusunun alt kesimini, inferior komşuluğunu ve transvers kolonu içine alan lokalizasyonda, periferik infiltrasyon gösteren, düzensiz konturlu, tübüler organ tutulumuna ait yaklaşık 110x48 mm boyutlarında heterojen yapıda kitle saptandı. Gastrika sinistra, çöliak ve perimezenterik lenf nodlarında lenfadenomegali saptandı. Transvers kolondan köken alan ve mide inferior kesimi ile ilişkili tümöral kitle olarak yorumlandı.

Hastanın üst GIS endoskopisinde mide ant- rumunda, büyük kurvatura tarafında 6-7 cm çapında lümeden kabarık ortasında 1-2 cm çap-

\* Ocak 2002'de Şişli Etfal Eğitim ve Araştırma Hastanesi'nde düzenlenen Poster Tartışması'nda sunulmuştur.



**Resim 1:** Endoskopik görünüm: Midedeki fistül ağzı ve fekaloid içerik

pında ve içinden kolonik içerik gelen kitle saptandı. Duodenum 2. kıtada, 2 cm çapında polipoid lezyon saptandı. Kitleden multipl biopsiler alındı ve polipe snare ile polipektomi uygulandı.

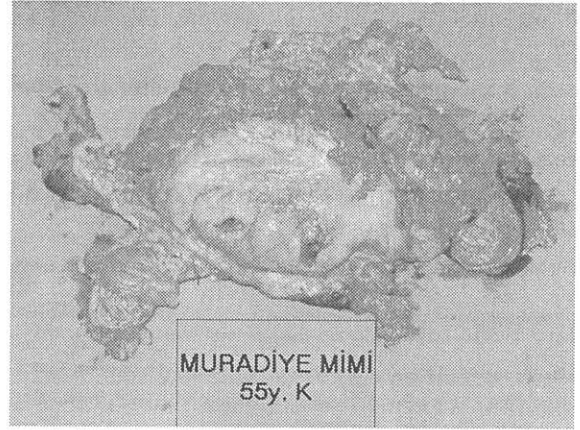
Hastanın kolonoskopisinde transvers kolonda lümeneye prolabe olan ve geçişe izin veremeyen ülserovejetan kitle saptandı. Kitleden multipl biyopsiler alındı.

Hastanın kolonoskopik ve gastrik biyopsisi adenokarsinom olarak rapor edildi. Duodenumdaki polipektomi materyali hafif derecede displastik değişiklikler gösteren villöz adenom olarak geldi.

Hasta preoperatif hazırlığı takiben ameliyata alındı. Eksplozasyonda transvers kolon orta bölümünde tümöral kitle saptandı. Kitlenin mide büyük kurvaturada antrum bölümüne invazyon gösterdiği saptandı. Hastaya, en blok olarak transvers kolon rezeksiyonu ve hemigastrektomi uygulandı. Gastroduodenostomi ve kolon anastomozu ile ameliyat tamamlandı.

## TARTIŞMA

Kolon kanserlerinde en sık klinik belirtiler; rektal kanama, barsak alışkanlığında değişme ve karın ağrısıdır. Kolon kanserli hastaların yaklaşık %5'inde komşu organları tutan ilerlemiş lezyonlar görülür. En sık tutulan organlar



**Resim 2:** Ameliyat piyesinde: Midedeki fistül ağzları

ince barsaklar, karın duvarı, uterus ve mesane-dir. Ayrıca dalak, pankreas, duodenum, böbrekler veya mide daha az sıklıkla tutulabilir(1).

Gastrokolik fistül nadir rastlanan bir komplikasyondur ve en sık sebebi gastrojejunostomide oluşan anastomoz ülserleridir. Nadiren gastrik veya kolonik malignitelere bağlı görülebilir. Literatürde daha çok mide kanserine bağlı gastrokolik fistüle rastlanmaktadır(2, 3). Bununla ilgili olarak ülkemizde, 1992 yılında transvers kolona fistülüze mide kanseri vakası yayımlanmıştır(4).

Gastrokolik fistüllü hastalarda en belirgin semptomlar; epigastrik ağrı, kilo kaybı, ishal ve fekaloid kusmadır. Tanı klinik, radyolojik, endoskopik bulgulara dayanır(2). Cerrahi tedaviden sonra sık görülen komplikasyon, anastomoz kaçağı ve fistüldür. Kolonik kansere bağlı gastrokolik fistülü olan hastalarda 36 aylık ortalama yaşam süresi bildirilmektedir(3).

Transvers kolon kanserine bağlı gastrokolik fistül oluşumu ise çok daha nadirdir. Matsuo ve ark. (5) yaptıkları olgu sunumunda, Japon literatüründe toplam 14 vakanın saptandığı belirtilmektedir. Vakalarda fistül baryumlu pasaj grafisi ile gösterilmiş, ayrıca baryum alınmasından sonra abdominal BT ile fistülün gösterilebileceği belirtilmiştir. Rezeksiyon yapılabilen 9 olguya, distal gastrektomi ve sağ hemikolektomi

uygulanmış sadece bir hastada 9 yıllık sağkalım sağlandığı bildirilmiştir. Delpero ve ark. (3) yaptığı restrospektif bir çalışmada, 18 gastrokolik fistüllü vakanın, 13'ünde primer mide kanseri, 5'inde primer kolon kanseri tespit edilmiştir. Tüm olgularda küratif rezeksiyon uygulanmış ve primer kolon anastomozu ile operasyon tamamlanmıştır. Mide kanserli olgularda sağkalım ortalama 8 ay, kolon kanserli olgularda 36 ay ortalama sağkalım elde edilmiştir. İlerlemiş kolon kanserli olgularda hastaliksız sağkalımın lenf nodu tutulumuna bağlı olduğu bildirilmiştir. Kabul edilebilir düşük mortalite için palyatif diversiyon yerine rezeksiyonun tercih edilmesi önerilmektedir. Olgumuzda kitleyi içine alacak

şekilde en blok olarak hemigastrektomi ve transverse kolon rezeksiyonu tercih edilmiş, primer anastomoz ile ameliyat tamamlanmıştır.

Olgumuzda da görüldüğü gibi gecikmiş vakaların tespitinde endoskopi ve kolonoskopi önemli tanı araçlarıdır. Kolorektal kanserlerin komplikasyon çıkmadan önce tanınması, hastanın yaşam süresini uzatması yanısıra yapılacak ameliyatın kolaylığı, komplikasyonların azalması ve hastanın yaşam kalitesi açısından önemlidir. Olgumuza 3 yıl gibi uzun bir süre nonspesifik tedaviler uygulanmış olması, cerrahiden beklenen sonucu olumsuz yönde etkilemiştir.

## KAYNAKLAR

1. Shelton AA, Wong WD: Colorectal Cancer. In: Cameron JL (ed.), Current Surgical Therapy, 6th edition, Mosby Inc, Philadelphia, 2001, 217-227.
2. Braghetto I, Parada H, Csendes A, Ubilla R: Gastrocolic fistula of neoplastic origin. Arq Gastroenterol 21(3): 119-124, 1984.
3. Delpero JR, Le Treut YP, Pol B, et al: Gastrocolonic excision of cancer. Retrospective analysis of the immediate postoperative course and long-term survival in 18 patients. Ann Chir, 43(7): 530-6, 1989.
4. Oguz M, Ersoy G, Isik O: Gastrocolic fistula due to gastric cancer (a case report). Mater Med Pol, 24(1): 55-56, 1992.
5. Matsuo S, Eto T, Ohara O, et al: Gastrocolic fistula originating from transverse colon cancer: report of a case and review of Japanese Literature. Surg Today, 24(12): 1085-1089, 1994.