

KANSERLİ HASTALARDA BEYİN METASTAZI VE RADYOTERAPİSİ

Osman KOZLUCA(1)

Birçok otorite, beyin metastazının kansere bağlı ölüm nedenleri arasında hastaya en az zahmet vereni olduğunu ve bu nedenle eğer primer hastalığın kontrolü sağlanamazsa beyne radyoterapi verilmemesi gerektiğini öne sürmektedirler. Aşağıdaki örnekler bu konuyu anlaşılmasına yardımcı olabilecektir.

BRAIN METASTASIS IN CANCER PATIENTS AND RADIO THERAPY

Many authorities suggest that brain metastases are the most smooth reason of death in cancer. So if one can not achieve control over primary disease ought not to give any irradiation to the brain. Following examples can allow to understand this clinical problem.

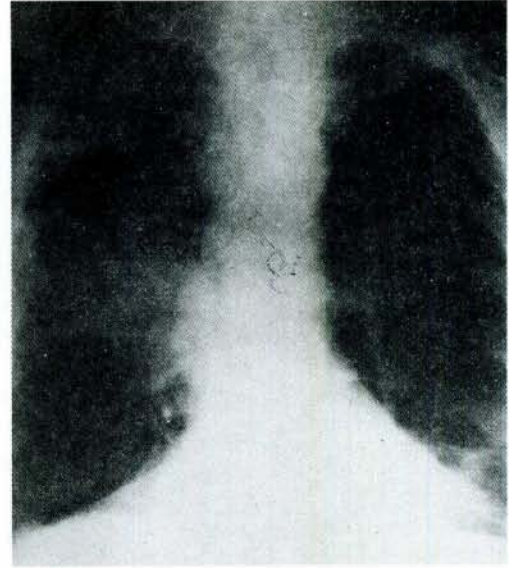
Beyin metastazı özellikle bazı kanser türlerinde sık görülen fatal bir komplikasyondur. Bu konudaki ilk yayınlar 1954 ve 1961 de yapılmıştır (3, 4).

Genelde görülme sıklığı değişik serilerde % 1-5 arasında değişmektedir. Willis bu oranı % 5 olarak bildirmekte ve çoğu serideki düşük oranların rutin otopsilerle beynin incelenmemesi ve küçük metastazların kolayca gözden kaçması nedeniyle olduğunu bildirmektedir (11).

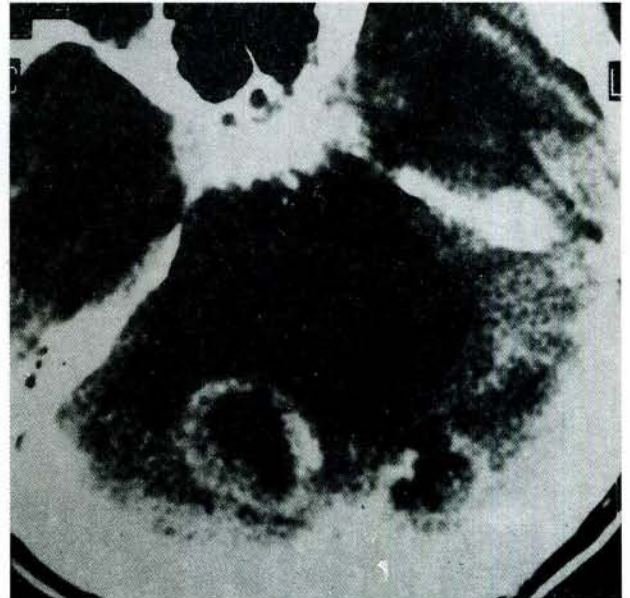
Ancak beyin metastazı genelde tek başına olmayıp primer tümörün yeri ve agresivitesini de yansıtan başka klinik problemlere eşlik eder. Birçok yazar kansere bağlı ölüm nedenleri arasında hastaya en az sıkıntı verenin serebral metastaz olduğunu ve bu nedenle ekstrakranial hastalığın kontrol altına alınmadığı durumlarda beynin irradiasyonuna gerek olup olmadığının tartışılabilirliğini bildirmektedirler.

Bu klinik tablo karşısında karar büyük oranda doktorun insiyatifine bağlıdır. Bu tip hastalara genel yaklaşımımız öncelikle Kafa İçi Basınç Artması Sendromu (KIBAS)'na ait bulgu ve semptomları olan hastalarda acil steroid tedavisine başlamak ve yukarıdaki bilgilerin ışığında süratle kranial Radyoterapi (RT) değerlendirilmesi ve gerekiyorsa uygulaması biçiminde olmuştur. Steroid medikasyonunun bu tip vakalarda RT ile beraber hatta RT den kısa bir süre önce başlaması RT ye bağlı ilk bir kaç gün içerisinde görülmesi muhtemel olan ödem artışının önüne geçmesi bakımından yararlıdır. Ancak steroid tedavisine, RT başladıktan birkaç gün sonra artık aynı dozda devam etmek gereksizdir ve doz tedrici olarak azaltılıp birkaç haftada kesilebilir. Ayrıca RT yapılmasına karar verilmiş olan hastada antiödem tedavi olarak ilk birkaç gün mannitol de kullanılabilir. Aşağıda sunulan iki olgu yukarıdaki bilgilerin ışığında, beyin metastazlı hastalara yaklaşım konusunda yardımcı olabilecektir.

OLGU 1: 54 yaşında erkek hasta. Geldiğinde bir aydır baş ağrısı, bulantı ve kusma yakınmaları vardı. Yine bu süre içerisinde 10 kg. kaybettiğini ve son zamanlarda bulanık görmeye başladığını ifade ediyordu. Hasta, bilinen bir akciğer kanseri vakasıydı ve son zamanlarda günün büyük kısmını yatakta geçirmeye başlamıştı ve yardımsız yürüyemiyordu. Nörolojik muayenesinde sağa sola bakışta nistagmus vardı, Romberg (+) idi, KIBAS'a ilişkin semptomları



Şekil 1



Şekil 2

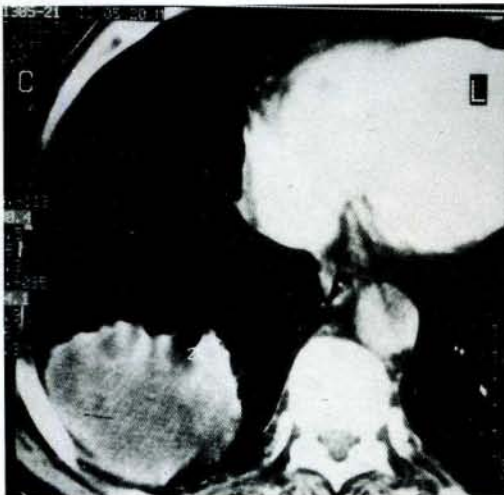
vardı ve bu haliyle hasta nörolojik evre 3 olarak kabul edildi.

Akciğer grafisinde, sağ hilusta kitlesi vardı (Şekil 1). Çekilen bilgisayarlı beyin tomografisinde (BBT) multiple metastazlar tesbit edildi (Şekil 2). Hastaya steroid tedavisinin yanısıra total kraniyal radyoterapi 300 cGy/gün, 5 gün/haftada total 34000 cGy uygulandı.

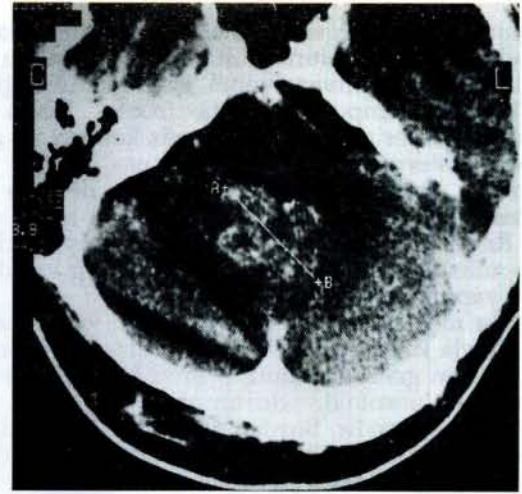
Hasta RT bitiminden 25 gün sonraki muayenesinde yine yardımsız yürüyemiyordu, ancak KIBAS'a ait arazlar tümüyle düzelmişti. Görme bulanıklığında da belirgin bir düzelme olduğunu ifade ediyordu. İki ay sonraki kontrolünde hasta bastonla yürüyebilir ve evden dışarı yardımsız çıkabilir hale gelmişti. Bunun üzerine hastaya primer hastalığa dönük olarak da 300 cGy total mediastinal ışınlama 10 fraksiyonda yapıldı. Kraniyal RT den sonra son kontrolünü 6. ayda yaptığımız hasta gerek primer hastalığı gerekse beyin metastazı açısından stabil durumdaydı.

Daha sonra tekrar kontrole gelmeyen hastanın oğlundan alınan bilgiye göre son kontrolden iki ay sonra göğüs ağrısı, ve nefes darlığı şikayetlerinin ortaya çıktığı giderek zayıflamayla kötüleştiği ve kraniyal RT de itibaren 8. ayda öldüğü öğrenildi. Bu bilgiler ışığında hastanın ölüren bile nörolojik açıdan remisyonunda olduğu ve primer hastalığından kaybedildiği kabul edildi.

OLGU 2 : Ara ara tekrarlayan öksürük, balgam, halsizlik şikayetlerinin son dönemde artması ve bu arada dengesizlik ve yürüme zorluğu başlaması nedeniyle 69 yaşında erkek hasta kliniğimize başvurdu. KIBAS'a ilişkin bir şikayeti olmayan hastanın yapılan muayenesinde serebellar testler bozuktuktu, hasta yardımsız yürüyemiyordu. Yapılan toraks bilgisayarlı tomografik incelemede akciğer sağ alt bölümünde kitle ve bilgisayarlı beyin tomografisinde ise vermiste kitle tesbit edildi (şekil 3 ve 4). Hasta nörolojik durum açısından 2 kabul edildi. Hastaya 300 cGy/gün, 5 gün/hafta, total 3000 cGy tüm kraniyuma verildi. Bu arada primer hastalığa yönelik kemoterapi başlandı. Radyoterapiden sonraki birinci ayda yapılan kontrolde yine KIBAS'a ilişkin herhangi bir şikayeti mevcut değildi, ancak hastada ileri derecede halsizlik vardı ve bu yüzden yürümekte bir hayli zorluk çekiyordu. Öksürük ve göğüs ağrısından da yakınıyordu. Hasta semptomatik tedavi verilerek evine yollandı. İki ay



Şekil 3



Şekil 4

sonra hasta kaybedildi.

TARTIŞMA

Çoğu beyin metastazı multipldir. Abse, demiyelinizan hastalıklar, infarkt, hematoma gibi hastalıklar ayırıcı tanıda akla gelmelidir. Beyin metastazı vakalarında ortalama sürvi 3-5 aydır ve son 10 yıldır bu konuda ilerleme sağlanamamaktadır (1).

Hastalar için bir fonksiyonel-nörolojik durum değerlendirmesi tablosu hazırlanması prognozu tahmin etmek bakımından yararlıdır (7). Buna göre:

- Evre 1: Tam fonksiyonel, çalışabilir.
- Evre 2: Tam fonksiyonel, çalışamaz.
- Evre 3: Yatağa bağlı, yarı yarıya yardıma muhtaç.
- Evre 4: Sürekli yardıma muhtaç.

Evre 1'deki hastaların median sürvisi 26.9 hafta, evre 4 de ise yalnızca 4.6 haftadır. Kortikosteroid replasmanı çabuk, fakat kısa süreli olarak semptomların düzelmesini sağlayabilir. Ancak sürviyi uzatmadığı belirtilmektedir (7).

Nadiren serebellumda veya tek serebral hemisferde yer alan soliter metastazlara, primer hastalık iyi bir şekilde kontrol altında olmak ve uzun hayat beklentisi bulunmak şartıyla cerrahi yaklaşım denenebilir. Ancak kraniyotomiden sonra bile lokal nüksü önlemek bakımından kraniyal RT yapılması gerektiği ve 6 aylık sürvinin post-op RT ile 12 aya çıktığını bildiren yayınlar mevcuttur (4000 cGy/20 fraksiyonda) (5, 6, 10).

Bu şekilde yapılan tedaviyle akciğer Ca soliter beyin metastazı olup 5 yıl yaşayan hastalar bildirilmektedir (8).

Sheline ve Brody RTOG (Radiation Therapy Oncology Group) verilerine dayanarak 2000 Rad/1 hafta yahut 3000 Rad/2 hafta tedavi etmek suretiyle diğer tedavi rejimleri ile eşdeğer palyasyon elde edildiği bildirmekteler (9).

Beyin metastazlarının RT si ile motor kayıp, baş ağrısı, bilinç durumu gibi parametrelerin de aralarında bulunduğu birçok semptomda ortaya çıkış ve tedaviye başlama arasında geçen zamana göre anlamlı iyileşmeler görülmektedir (2).

Supraorbital ridgeden mastoide çizilen hattın üstünde kalan kranium bölümünün karşılıklı iki alandan RT si konvansiyonel ışınlama tekniğidir. Ancak eğer temporal ya da frontal lobun alt kısımlarında yer alan bir lezyon söz konusu ise alan kenarı eksternal auditory meatusa kadar indirmelidir. Bu durumda lens blokları ile lens korunması yapmak gerekebilir. 2000 Rad/1 hafta veya 3000 Rad/2 hafta tedaviye cevap vermiş ve daha sonra nöksle gelen hastalara aynı dozla bir kez daha tedavi yapmak imkanı vardır.

Beyin metastazı ile gelen ve bilinen kanseri olan bir hastayla karşılaşan hekimin yapması gereken ilk şey hastanın genel durumu, primer hastalığının durumu ve nörolojik durumunun ayrıntılı bir değerlendirilmesidir. Burdan elde edilecek bilgilerin ışığında öncelikle beyin metastazı için ve primer hastalığa dönük tedavi yaklaşımının ne olması gerektiği kararlaştırılmalıdır. Birinci örneğimizde primer hastalığı stabil durumda olan bir hasta beyin metastazına ilişkin semptomlarla karşımıza gelmiştir. Burada kranial RT ile sağlanan palyasyon doyurucudur. Ancak ikinci örnekte primer hastalık kontrol altında değildir. Hastanın yaşı ileri ve genel durumu da kötüdür. Yapılan kranial RT den fayda görmeye birlikte hasta asıl hastalığından dolayı sıkıntılı bir şekilde kaybedilmiştir. Burada birinci örnekte hastanın nörolojik durumunun daha kötü olduğuna dikkat çekmek isteriz.

Kanımcı primer hastalığı kontrol altında olmayan, genel durumu bozuk ve uzun bir sürvi beklentisi olmayan hastalara öncelikle kibasa ilişkin semptomları varsa steroid tedavisi yapmak kranial RT için daha sonraki duruma göre karar vermek ye-

rinde bir davranış olur. Bütün parametreler uygunsa uzun süreli bir palyasyon için kraniuma dönük RT uygulanması yerinde olur.

KAYNAKLAR

- 1) Baglan RJ. Comparison of symptomatic and prophylactic irradiation of brain metastases from oat cell carcinoma of the lung. *Cancer* 47:41, 1981.
- 2) Borgelt B. The palliation of brain metastases: Final results of the first two studies by the Radiation Therapy Oncology Group. *Int J. Radiat Oncol Biol Phys.* 1:6, 1980.
- 3) Chao. J.H. Roentgen ray therapy of cerebral metastases. *Cancer*, July 682-689. 19543.
- 4) Florence C.H. Value of RT in the management of intracranial metastases. *Cancer My-June* .p 578-581, 1961.
- 5) Mandell L. The treatment of single brain metastasis from non-oat cell lung carcinoma. *Cancer* 58:641, 1986.
- 6) Patchel RA. Single brain metastasis: Surgery plus radiation or radiation alone. *Neurology*; 36:447, 1986.
- 7) Perez A. Carlos. Radiation therapy in palliative cancer management. Brain metastases. In *Principles and practice of Radiation Oncology*. J.B.Lippincott Company Philadelphia 1987 p 1278.
- 8) Sarma DP. Long term survival after brain metastases from lung cancer. *Cancer*, 58:1366, 1986.
- 9) Sheline GE. Radiation therapy for brain metastases. *J Neurooncol* ; 4:219, 1987.
- 10) Smalley SR. Adjuvant radiation therapy after surgical resection of solitary brain metastases: Association with pattern of failure and survival. *Int JROBPhys.* 13:1611, 1987.
- 11) Willis R.A. The spread of tumours in the human body. (2d edition) London Butterworth and Co ltd. London, 1952.p255.