

# Akut Kolonik Obstrüksiyonda Stent Uygulaması Sonrasında Laparoskopik Sigmoid Rezeksiyon: Olgu Sunumu

## Laparoscopic Sigmoid Resection After Placement of Stent for Acute Colonic Obstruction: Report of a Case

Tuba ATAK, Yusuf Erkan KILIÇ, Kadri GÜLER, Barış BAYRAKTAR, Kılıncım ORHUN

*İstanbul Medeniyet Üniversitesi, Genel Cerrahi Anabilim Dalı, İstanbul*

### Özet

Akut mekanik kolon obstrüksiyonları kolorektal acil hastalıkların yaklaşık %30'unu oluşturmaktadır. Akut sol kolon obstrüksiyonları sıklıkla malignite nedeniyle ortaya çıkmaktadır. Cerrahi tedavide birçok seçenek mevcut olup yüksek morbidite ve mortalite ile ilişkilidir. Geçici veya kalıcı stoma ile sonuçlanarak hastaların hayat kalitesinde anlamlı ölçüde düşüşe neden olmaktadır. Bu yazıda, akut kolonik obstrüksiyon tespit edilen ve stent uygulamasından sonra elektif laparoskopik sigmoid rezeksiyon uygulanan bir olgu sunulmaktadır. Kolon kaynaklı tümör nedeniyle oluşan obstrüksiyonlarda stent uygulanması ilk dekompresyonu sağlayıp stomadan kaçınmayı sağlamak ve acil operasyonu mekanik bağırsak hazırlığı sonrasında planlı ve güvenli cerrahiye çevirmektedir.

**Anahtar sözcükler:** Kolonik obstrüksiyon; laparoskopik rezeksiyon; stent.

### Summary

Acute mechanic colon obstructions account for approximately 30% of emergent colorectal diseases. Acute left colon obstructions are frequently occurring due to malignity. There are many options in surgical treatment that are associated with high morbidity and mortality. It causes a considerable decrease in the quality of life of patients by resulting in temporary or permanent stoma. In this article, we present a case where acute colonic obstruction was determined and elective laparoscopic sigmoid resection was applied after stent application. Stent application in obstructions that occur due to the colonic tumor provides initial decompression and reversal of emergency operation to planned and safe surgery after mechanic bowel preparation.

**Key words:** Colonic obstruction; laparoscopic resection; stent.

### Giriş

Akut mekanik kolon obstrüksiyonları kolorektal acil hastalıkların yaklaşık %30'unu oluşturmaktadır. Acil kolon cerrahisinde kalın bağırsak tıkanıklığının en sık nedeni malignitelere dir.<sup>[1]</sup> Cerrahi tedavide birçok seçenek mevcuttur. Stent uygulaması minimal invaziv, iyi tolere edilebilir, acil cerrahi önleyen ve semp-

tomların hızla gerilemesini sağlayan bir yöntemdir. Fiziksel, psikolojik ve ekonomik avantajlarının yanı sıra kolostomi açılmasından kaçınılmasını sağlamaktadır.<sup>[2]</sup> Bu yazıda, akut kolonik obstrüksiyon tespit edilen ve stent uygulamasından sonra elektif laparoskopik low anterior rezeksiyon uygulanan bir olgu sunulmaktadır.

**İletişim:** Dr. Tuba Atak,  
Zümrütevler Mahallesi, Handegül Sokak,  
Kiptaş Adatepe Sitesi A9 D: 13, İstanbul  
**Tel:** 0216 - 602 28 01

**Başvuru tarihi:** 30.12.2012  
**Kabul tarihi:** 09.02.2013  
**Online baskı:** 16.04.2014  
**e-posta:** drtuba81@yahoo.com



## Olgu Sunumu

Yetmiş yedi yaşında 10 gün önce uygulanan kolonoskopide rektosigmoid bölgede tümör tespit edilen erkek hasta yaklaşık iki gündür gaz-gaita çıkaramama, bulantı ve kusma şikayetleri ile acil servise başvurdu. Direkt batın grafisinde hava-sıvı seviyeleri mevcuttu (Şekil 1a). Nazogastrik dekompresyon uygulandı. Kolonoskop ile lezyon bölgesine kadar girildikten sonra glidewire (kaygan öncü tel) tıkanıklık bölgesinden geçirildi. Genişleyebilen metal stent (Wallflex®) öncü tel üzerinden darlığa yerleştirildi. Stent alt ucu distal tümör sınırdan 3 cm daha distalde olacak şekilde stent açıldı. Bol miktarda defekasyon oldu (Şekil 1b). İşlem sonrası kontrol direkt batın grafisinde stent görüldü (Şekil 1c). Hasta replasmanlar yapılarak ameliyata hazırlandı. Stent uygulamasından altı gün sonra laparoskopik olarak low anterior rezeksiyon ve intrakorporal sirküler stapler ile anastomoz yapıldı. Ameliyat sonrası dönemde komplikasyon gelişmeyen hasta yedinci gün taburcu edildi. Histopatolojik incelemede orta derecede diferansiye adenokarsinom olarak değerlendirildi. Çıkarılan 12 lenf nodundan iki tanesinde karsinom metastazı tespit edildi.

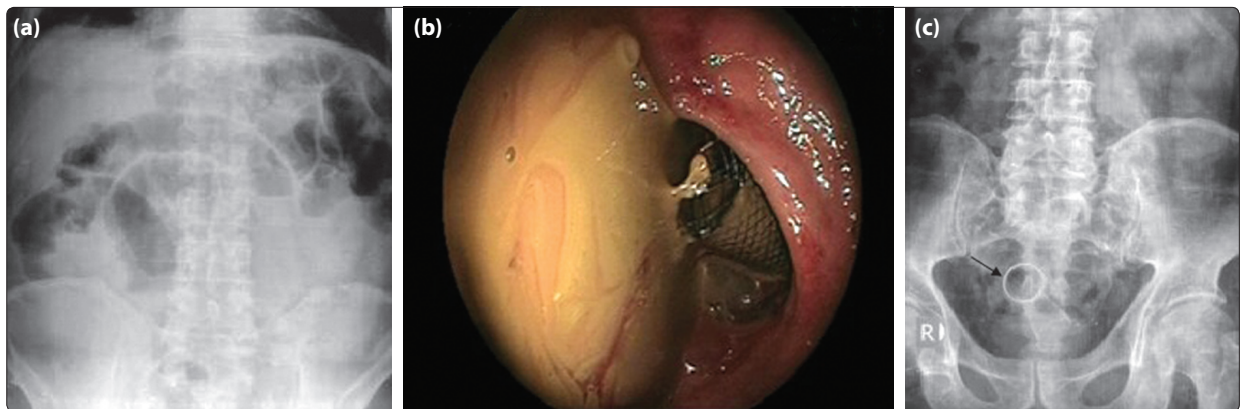
## Tartışma

Akut mekanik kalın bağırsak tıkanmaları kolon kanserine bağlı başvuruların yaklaşık %7-29'unu oluşturmaktadır.<sup>[3]</sup> Metabolik ve elektrolit değerlerinde meydana getirdiği hızlı değişiklikler, intestinal iskemi sonrasında perforasyon, sepsis ve nihayetinde ölümlerle sonuçlanabildiği için acil cerrahi gerektiren bir durumdur. Hastalar genellikle ileri yaşta ve tümör genellikle ileri evrededir. Hem lokal hem de sistemik faktörler nedeniyle cerrahi risk sıklıkla yüksektir. Cerrahi olarak genellikle kolostomi veya mümkünse rezeksiyon ve

anastomoz ile dekompresyonu gerektirir. Diğer taraftan elektif kolonik rezeksiyon ile ilişkili mortalite oranı %5'in altında iken acil rezeksiyonlar sonrası bu oran %23'lere yükselmektedir.<sup>[4]</sup>

Sağ kolondaki olgularda tıkaçıcı lezyonun primer rezeksiyon ve anastomozu standart işlemdir. Sol kolondaki tıkaçıcı lezyonlarda uygulanan cerrahi tedavi metodları hakkında birçok tartışma mevcuttur. Hartmann prosedürü tümörün uzaklaştırılmasını ve anastomoz riskinden kaçınılmasını sağlayan bir yöntemdir. Bu prosedürün fiziksel ve psikolojik morbiditesi yüksek olup hastaların sadece %40-50'sinde kolostomi kapatılmaktadır.<sup>[4]</sup> Diğer alternatif yöntem ise subtotal, total veya segmenter kolektomi sonrasında primer anastomozdur. Bu yaklaşımın mortalite oranı yaklaşık %10 iken anastomoz kaçak oranı %4-6 arasındadır.<sup>[5]</sup>

Dohmoto, 1991 yılında kolonik obstrüksiyonda stent kullanılmasını ilk kez tanımlamıştır.<sup>[6]</sup> Kolonik stent uygulama endikasyonları ileri evre kanserlerde palyatif tedavi ve cerrahide köprüleme yer almaktadır.<sup>[7]</sup> Köprüleme tedavisi acil cerrahiden %90 oranında kaçınılabilmeyi sağladığı için birçok avantaj sağlamaktadır.<sup>[8]</sup> Stent uygulama yüksek riskli veya nonrezekektabl tümörlerde palyatif tedavi sağlamaktadır. Düşük riskli ve rezektabl hastalarda ise güvenli ve stoma riskini azaltarak daha sonra yapılacak cerrahiye etkili bir köprüleme sağlamakta ve minimal invaziv cerrahiden hastaların yararlanmalarını sağlamaktadır. Bu yaşlı hastalarda hem medikal destek tedavisi hem de evreleme için diğer yöntemlerin uygulanabilmesi için zaman kazandırmaktadır. Tüm hastalardan ameliyat öncesi karaciğer ultrasonografisi, akciğer grafisi ve tümör markerları istenmelidir.<sup>[9]</sup> Bizim olgumuzun karaciğer ultrasonografisinde metastaz lehine bulgu sap-



Şekil 1. (a) Direkt batın grafisinde hava-sıvı seviyeleri. (b) Endoskopik stent yerleştirildikten sonra gaita deşarjı. (c) Direkt batın grafisinde stent görünümü. Renkli şekil derginin online sayısında görülebilir ([www.kehdergi.com](http://www.kehdergi.com)).

tanmadı. Eğer sebep rektal tümörse pelvik tomografi de eklenmelidir. Stentleme sayesinde senkron tümör açısından diğer bağırsakların değerlendirilmesini sağlar. Stent uygulama geçici veya kalıcı stoma ile ilişkili morbidite ve hayat kalitesindeki düşüşten kaçınmayı sağlamaktadır. Hastaların sol kolon obstrüksiyonu için yapılan acil cerrahi müdahale sonrası yoğun bakımda kalış süresi anlamlı ölçüde artmaktadır.<sup>[10]</sup> Law ve ark. nın sol yerleşimli tıkaçıcı tümörlerde acil ameliyat ile stent yerleştirmeyi kıyaslayan çalışmada 61 hastanın 31'ine cerrahi ve 30'una stent uygulamışlar ve maliyet etkinlik bakımından stent uygulamanın acil ameliyata üstünlüğü gösterilmiştir.<sup>[7]</sup> Kolonik stentleme neoadjuvan tedavi verebilmek için olanak sağlar ve hastanın prognozuna katkı sağlar.

Elektif cerrahi öncesinde stent yerleştirilen hastalarda mortalite, morbidite ve kolostomi sayılarının azaldığı gösterilmiştir. Bununla birlikte stent uygulama komplikasyonlarından olan bağırsak perforasyonu peritoneal tümör saçılmasına sebep olabilmekte, potansiyel olarak tedavi edilebilir hastalığı tedavi edilemez hale getirebilmektedir.<sup>[4]</sup> Stent sonrası cerrahide ameliyat sonrası ağrı, analjezik ihtiyacı, yara yeri enfeksiyonu, primer anastomoz sonrası kaçak oranı anlamlı ölçüde daha azdır.<sup>[2,10]</sup> Bizim olgumuzda stent uygulanmasına ait herhangi bir komplikasyon gelişmeyip ameliyat sonrası dönemde sorunsuz geçerek yedinci gün taburcu edildi. Yaygın olarak görülen ameliyat sonrası komplikasyonların maliyeti ile kıyaslandığında stentlemenin maliyeti cost efektif bir alternatiftir.<sup>[10]</sup>

Sonuç olarak, kolon kaynaklı tümör nedeniyle oluşan obstrüksiyonlarda stent uygulanması ilk dekompresyonu sağlayıp stomadan kaçınmayı sağlamakta ve acil operasyonu mekanik bağırsak hazırlığı sonrasında planlı ve güvenli cerrahiye çevirmektedir.

## Çıkar Çatışması

Yazar(lar) çıkar çatışması olmadığını bildirmişlerdir.

## Kaynaklar

1. Smothers L, Hynan L, Fleming J, Turnage R, Simmang C, Anthony T. Emergency surgery for colon carcinoma. *Dis Colon Rectum* 2003;46(1):24-30. [CrossRef](#)
2. García-Cano J, González-Huix F, Juzgado D, Igea F, Pérez-Miranda M, López-Rosés L, et al. Use of self-expanding metal stents to treat malignant colorectal obstruction in general endoscopic practice (with videos). *Gastrointest Endosc* 2006;64(6):914-20. [CrossRef](#)
3. Olmi S, Scaini A, Cesana G, Dinelli M, Lomazzi A, Croce E. Acute colonic obstruction: endoscopic stenting and laparoscopic resection. *Surg Endosc* 2007;21(11):2100-4.
4. Mauro MA, Koehler RE, Baron TH. Advances in gastrointestinal intervention: the treatment of gastroduodenal and colorectal obstructions with metallic stents. *Radiology* 2000;215(3):659-69. [CrossRef](#)
5. Law WL, Choi HK, Chu KW. Comparison of stenting with emergency surgery as palliative treatment for obstructing primary left-sided colorectal cancer. *Br J Surg* 2003;90(11):1429-33. [CrossRef](#)
6. Dohmoto M. New method-endoscopic implantation of rectal stent in palliative treatment of malignant stenosis. *Endoscopy Digestiva* 1991;3:1507-12.
7. Yıldırım S, Baykan A, Köksal H, Celayir F, Şermet M. Ameliyat öncesi köprüleme ya da palyasyon amaçlı stent uygulamaları. *Kolon Rek Hast Derg* 2008;18(3):118-21.
8. Bonin EA, Baron TH. Update on the indications and use of colonic stents. *Curr Gastroenterol Rep* 2010;12(5):374-82. [CrossRef](#)
9. Boorman P, Soonawalla Z, Sathananthan N, MacFarlane P, Parker MC. Endoluminal stenting of obstructed colorectal tumours. *Ann R Coll Surg Engl* 1999;81(4):251-4.
10. Baron TH, Rey JF, Spinelli P. Expandable metal stent placement for malignant colorectal obstruction. *Endoscopy* 2002;34(10):823-30. [CrossRef](#)