



# Hafif Zincir Miyelomu

## Light Chain Myeloma

Pınar KUTLUTÜRK ÖZDEMİR, Seydahmet AKIN, Erman ÖZDEMİR, Mehmet ALİUSTAOĞLU

Dr. Lütfi Kırdar Kartal Eğitim ve Araştırma Hastanesi, İç Hastalıkları Kliniği, İstanbul

### Özet

Multiple miyelom (MM) plazma hücrelerinin monoklonal çoğalması ve monoklonal immünglobulin (M protein) sekrete etmesiyle kendini gösteren neoplastik bir hastalıktır. Aşık klinik bulgular varlığında (örn.; litik kemik lezyonları, hiperkalsemi, sedimantasyon yüksekliği, hiperglobulinemi gibi) tanı rahatlıkla konulabilir; ancak bulguların atipik olduğu olgularda tanı için yüksek klinik şüpheyile birlikte ileri incelemeler gereklidir. Hafif zincir hastalığında olduğu gibi standart elektroforezde tespit edilemeyen paraproteinler immünfiksasyon elektroforezinde rahatlıkla saptanabilir. Bu olgu sunumu aracılığıyla hafif zincir miyelomun klinik bulgularına ve immünfiksasyon elektroforezinin klinik kullanımına değinilmiştir.

**Anahtar sözcükler:** Hafif zincir; immünfiksasyon; multiple miyelom.

### Summary

Multiple myeloma (MM) is characterized by a proliferation of malignant plasma cells and a subsequent overabundance of monoclonal paraprotein (M protein). In the presence of obvious clinical findings (e.g., lytic bone lesions, hypercalcemia, elevated sedimentation rate, hyperglobulinemia), diagnosis is easy; however, in the case of atypical findings, with high clinical suspicion, further testing is required for the diagnosis. As in light chain disease, the paraproteins that cannot be detected in standard electrophoresis can be determined easily in immunofixation electrophoresis. Through this case report, the clinical findings of light chain myeloma and the clinical use of immunofixation electrophoresis are reviewed.

**Key words:** Light chain; immunofixation; multiple myeloma.

### Giriş

Multipl miyelom (MM) tüm kanser olgularının yaklaşık %1'ini ve hematolojik malignitelerin %10'unu oluşturur. İnsidansı 100.000 de 4-5 olup ortalama başlangıç yaşı 66'dır.<sup>[1]</sup>

Multipl miyelom tipik patern, hafif zincir miyelomu ve non-sekretuar miyelom olmak üzere üç farklı klinik tablo ile prezente olabilir. Tanıya yönlendiren klasik bulgular kemik ağrısı, hiperkalsemi, sedimantasyon yüksekliği, anemi ve litik kemik lezyonlarıdır.<sup>[2]</sup>

Kemik ağrısı genelde sırt ve göğüs duvarında, daha az sıklıkla ekstremitelerde hissedilir. Hastaların %80'inde

kemik surveyde saptanabilen litik kemik lezyonları, osteopeni, osteoporoz veya patolojik kırıklar mevcuttur.<sup>[2]</sup> Sedimantasyon belirgin olarak artmıştır ve 100 mm/sa üzerinde olabilir.<sup>[3]</sup> Anemi genelde normokrom normositik olup hastaların %73'ünde tanı anında ve %97'sinde hastalık süresince görülür.<sup>[2]</sup> Böbrek tutulum oranı %48'dir ve hafif zincir miyelomda daha siktir.<sup>[4]</sup>

### Olgu Sunumu

Altmış dört yaşında erkek hasta bulantı, kusma, halsizlik ve idrar miktarında azalma nedeniyle acil dahiliye servisine başvurdu. Hastanın bir haftadır varolan, ye-

**İletişim:** Dr. Pınar Kutlutürk Özdemir.  
Dr. Lütfi Kırdar Kartal Eğitim ve Araştırma Hastanesi,  
E-5 Yanı Cevizli Mevkii Kartal, İstanbul  
**Tel:** 0216 - 441 39 00

**Başvuru tarihi:** 19.10.2011  
**Kabul tarihi:** 12.04.2012  
**e-posta:** pinarozdemir23@yahoo.com

meklerle ilişkisi bulunmayan bulantı ve kusma şikayeti mevcuttu. Kusmuk açık renkli ve kan içermemekteydi. Son iki gündür idrar miktarında azalma mevcuttu. Dizürü, noktüri, pollaküri mevcut değildi. Halsizlik dışında konstitüsyonel semptom tarif etmiyordu. B semptomları yoktu.

Özgeçmişinde dört yıl önce tanı konulmuş tip 2 diyabetes mellitus, hipertansiyon ve hiperlipidemi mevcuttu. Takiplerini ve tedavisini düzenli yaptırmamıştı. Başvurduğunda kullandığı ilaçlar ramipril, aspirin, rosuvastatin, metoprolol ve akarboz idi. Hastanın sigara ve alkol kullanım öyküsü yoktu.

Fizik muayenede soluk, orta yaşlı, turgor-tonusu azalmış, dili kuru, akut sıkıntısı olmayan erkek hastanın ateşi 36.8 °C, kan basıncı 140/85 mmHg, nabız 94/dk ve dakika solunum sayısı 16 bulundu. Oskültasyonda solunum sesleri normaldi. Kardiyak muayenede normal kalp sesleri mevcuttu. Abdominal muayenede distansiyon, hassasiyet ve organomegali saptanmadı. Bağırsak sesleri normal idi. Kostovertebral açığı hassasiyeti yoktu. Her iki alt ekstremitede ödem saptanmadı. Servikal, aksiller ve inguinal bölgede lenfadenopati saptanmadı. Nörolojik muayenesinde özellik yoktu. Diğer sistem muayeneleri normaldi.

Hemogramda Hb 9.2 gr/dl, Hct %27.5, MCV 89.3 fl, RBC 3.08 10<sup>6</sup>/uL, WBC 5000 uL, NE %66, LY %26, PLT 178.000 uL idi.

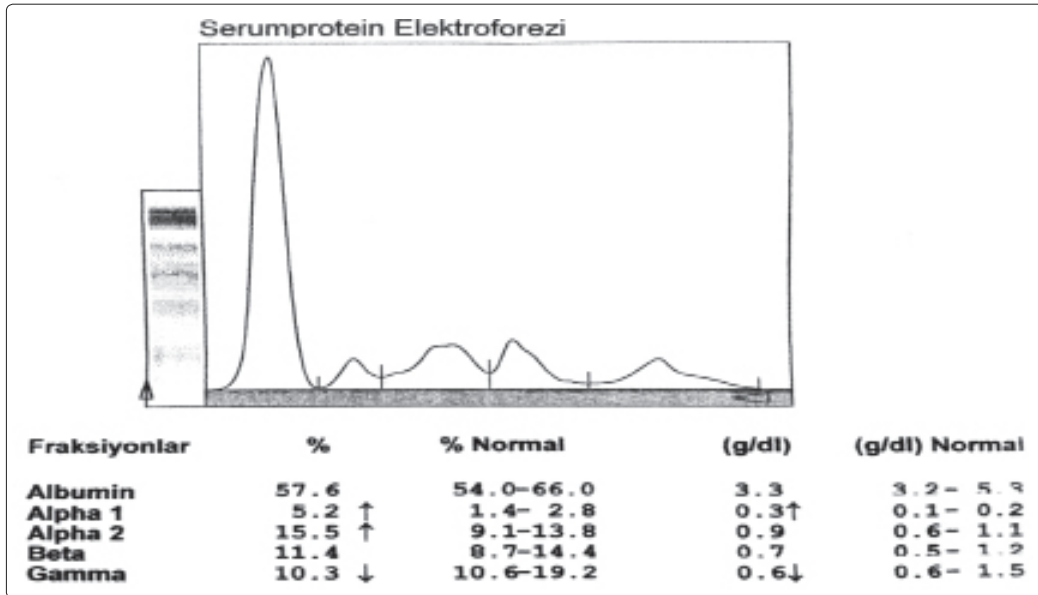
Rutin biokimya: Glukoz 150 mg/dl, üre 230 mg/dl, kreatinin 5.2 mg/dl, potasyum 5.4 mEq/L, sodyum 135 mEq/L, potasyum 5.0 mEq/l, kalsiyum 8.5mg/dl, klor 105 mEq/L, fosfor 4.2 mg/dl, ürik asit 4.9 mg/dl, AST 15U/L, ALT 15.4 U/L, T. protein 6.6 g/dl, albümin 4.3 g/dl, globulin 2.3 g/dl, amilaz 90 U/L, CK 80 U/L, T. bilirubin 0.2 mg/dl, sedimantasyon 16 mm/sa, CRP 11.6mg/L idi.

Tam idrar incelemesi ve sediment: Dansite 1010, pH 6.5, lökosit eser, eritrosit negatif, protein negatif, glukoz negatif, nitrojen negatif, ürobilinojen normal, keton negatif idi.

Arter kan gazı pH 7.30, HCO<sub>3</sub> 19.9, PCO<sub>2</sub> 26, PO<sub>2</sub> 88 SaO<sub>2</sub> 95 (oda havası).

Acil üriner sistem ultrasonografisinde her iki böbrek boyutları normal sınırlarda, her iki böbrek parenkim ekojenitesinde grade 3 artış mevcut olup, toplayıcı sistem ve mesaneye ait sonopatolojik bulguya rastlanmadı.

Mevcut klinik ve laboratuvar bulgularla akut böbrek yetmezliği tanısıyla acil dahiliye servisinde takip edilen hastanın kullandığı ramipril kesildi, IV hidrasyon uygulandı, Foley sonda ile idrar çıkışı takip edildi. Acil hemodiyaliz endikasyonu olmayan hastanın hidrasyonuna devam edildi, hidrasyon sonrası kreatinin 4.9 mg/dl, üre 180 mg/dl ve elektrolitler normal sınırlarda saptandı.



**Şekil 1.** Serum protein elektroforezinde gamma bandı alt sınırdaki olup M-spike saptanmamıştır. İmmünglobulin alt tipleri IgG 529 mg/dL (Normal 793 - 1590 mg/dL), IgM 0 mg/dL (Normal 29 - 226 mg/dL), IgA 34.3 mg/dL (Normal 114 - 457 mg/dL) saptandı.

Konservatif tedaviyle semptomları hafifleyen ve genel durumu düzelen hasta akut böbrek yetmezliği tanısıyla ileri inceleme ve tedavi amacıyla servisimize yatırıldı.

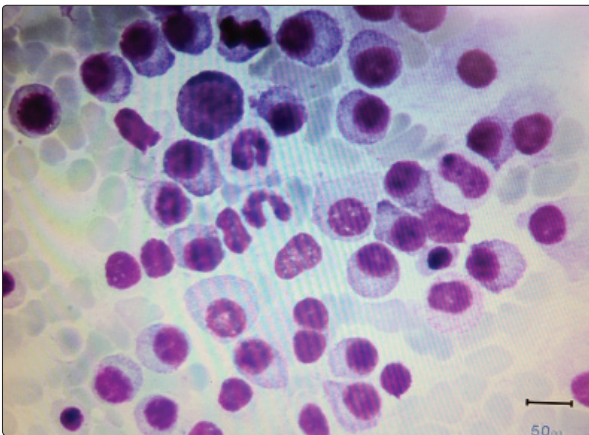
Diyabetik ve hipertansiyonlu olan hastanın göz dibi muayenesi normal, idrar incelemesinde mikroalbüminüri yok ve idrar mikroskobisi normal, PTH ve fosfor normal sınırlarda saptandı. Normokrom, normositer anemi nedeniyle yapılan periferik yaymada anizositoz dışında özellik saptanmadı; rulo formasyonu yoktu. Serum demir, demir bağlama kapasitesi, vit B12, folat, ferritin ve LDH normal sınırlardaydı.

Tedavinin 14. gününde üre 43 mg/dl, kreatinin 1.7 mg/dl, bunun dışında rutin biyokimyasal incelemeler normal sınırlardaydı. ANA, anti ds-DNA, ENA paneli, p-ANCA, c-ANCA negatif saptandı. Serum protein elektroforezinde hipogammaglobulinemi saptandı (Şekil 1). Kemik surveyde litik lezyon saptanmadı.

Hastada kusmaya bağlı oluşan dehidratasyon sonucunda gelişen akut böbrek yetmezliğine zemin hazırlayacak ve normokrom, normositer anemiyi açıklayacak MM ön tanısıyla; serum ve idrar immünfiksasyon elektroforezi istendi. İmmünfiksasyon elektroforezinde kappa hafif zincir saptandı, kemik iliği aspirasyon ve biyopsisi ile MM tanısı konuldu (Şekil 2).

## Tartışma

Multiple miyelom ileri yaşta görülen, sıklıkla böbrek yetmezliği ve hiperkalsemi ile prezente olan plazma



**Şekil 2.** Kemik iliği aspirasyonunda plazma hücreleri (Kemik iliği biyopsisi sonucunda; kemik iliği alanında interstisyel ve diffüz paternde infiltrasyon gösteren toplam popülasyonun %70'ini oluşturan, immünohistokimyasal panelde kappa monoklonal immünreaktivitesi gösteren plazma hücreleri izlenmiştir).

Renkli şekiller derginin online sayısında görülebilir ([www.kehdergi.com](http://www.kehdergi.com)).

hücrelerinin malign proliferasyonudur. Birçok malignite türlerinde olduğu gibi erken tanının faydası tartışılmaz olup bunun için yüksek klinik şüphenin yanında ileri incelemeler çoğu kez gereklidir. Hafif zincir miyelomda klinik ve laboratuvar bulgular çoğu zaman tipik patern MM'ye benzer.

Mayo Clinic ve Uluslararası Miyelom Çalışma grubunun belirlediği MM tanı kriterleri üç ana başlıkta toplanmıştır<sup>[5]</sup> ve tanı için üç kriterin tümü gereklidir: 1) Serum veya idrarda monoklonal protein varlığı 2) Kemik iliğinde klonal plazma hücrelerinin varlığı veya plazmasitom varlığı 3) Plazma hücre diskrazisine bağlı uç organ hasarı varlığı (hiperkalsemi, litik kemik lezyonları, anemi veya böbrek yetmezliği).

Bu olguda normokrom, normositer anemi ve akut böbrek yetmezliği MM olasılığını akla getirirse de sedimentasyonun normal oluşu, hiperkalseminin olmayışı, kemik surveyde litik lezyon olmayışı, serum protein elektroforezinde M spike saptanmaması MM'den uzaklaştıran faktörlerdir.

Prakash ve ark.nın<sup>[6]</sup> akut böbrek yetersizliği ile prezente olan 26 MM'li hastada yaptıkları çalışmada aneminin %100, serum M komponentinin %69, litik kemik lezyonlarının %62, idrar M komponentinin %54 oranında görüldüğü saptanmıştır. Kyle ve ark.nın<sup>[2]</sup> yeni tanı almış 1027 MM hastasında yapmış olduğu çalışmada serum protein elektroforezinde M komponent saptanma oranının %82 olduğu belirtilmiştir.

Çalışmaların da açıkça gösterdiği gibi MM'de serum protein elektroforezi tek başına yetersiz kalmaktadır. Tipik patern MM varlığında M protein serum protein elektroforezi ile %82 oranında saptanabilir, bu oran ancak serum ve idrar immünfiksasyon elektroforezi eklenirse %97'ye çıkar.<sup>[2]</sup>

Tüm MM olgularının %20'sinde serum ve idrarda sadece hafif zincir mevcuttur ve hafif zincir miyelom olarak da adlandırılan bu tabloda hastaların üçte biri böbrek yetmezliği ile prezente olur. Hafif zincir miyelomda serum veya idrardaki kappa ve lambda tipindeki hafif zincirler serum ve idrar immünfiksasyon elektroforezi ile saptanabilir.

İleri yaş, nedeni bilinmeyen akut böbrek yetersizliği ve anemi birlikteliği her zaman MM'yi akla getirmeli; bu olgularda serum protein elektroforezi normal olsa dahi serum ve idrar immünfiksasyon elektroforezi istenmelidir.

## Çıkar Çatışması

Yazar(lar) çıkar çatışması olmadığını bildirmişlerdir.

## Kaynaklar

1. Phekoo KJ, Schey SA, Richards MA, Bevan DH, Bell S, Gillett D, et al. A population study to define the incidence and survival of multiple myeloma in a National Health Service Region in UK. *Br J Haematol* 2004;127(3):299-304. [\[CrossRef\]](#)
2. Kyle RA, Gertz MA, Witzig TE, Lust JA, Lacy MQ, Dispenzieri A, et al. Review of 1027 patients with newly diagnosed multiple myeloma. *Mayo Clin Proc* 2003;78(1):21-33. [\[CrossRef\]](#)
3. Alexandrakis MG, Passam FH, Ganotakis ES, Sfridakis K, Xilouri I, Perisinakis K, et al. The clinical and prognostic significance of erythrocyte sedimentation rate (ESR), serum interleukin-6 (IL-6) and acute phase protein levels in multiple myeloma. *Clin Lab Haematol* 2003;25(1):41-6.
4. Winearls CG. Acute myeloma kidney. *Kidney Int* 1995;48(4):1347-61. [\[CrossRef\]](#)
5. International Myeloma Working Group. Criteria for the classification of monoclonal gammopathies, multiple myeloma and related disorders: a report of the International Myeloma Working Group. *Br J Haematol* 2003;121(5):749-57. [\[CrossRef\]](#)
6. Prakash J, Niwas SS, Parekh A, Vohra R, Wani IA, Sharma N, et al. Multiple myeloma--presenting as acute kidney injury. *J Assoc Physicians India* 2009;57:23-6.