

Olgular Eşliğinde Tedaviye Dirençli Bronkospazmın Ayırt Edici Tanısında Mounier-Kuhn Sendromu

Mounier- Kuhn Syndrome Accompanied by Cases: A Distinguishing Diagnosis of Treatment Resistant Bronchospasm

Ayşe Baççıoğlu¹, Eylem Yıldırım¹, Füsün Kalpaklıoğlu¹, Yasemin Karadeniz Bilgili²

Özet

Mounier-Kuhn Sendromu (MKS), trakea ve bronşların genişlemesi, tekrarlayan solunum yolu enfeksiyonları ve bronşektazi ile karakterizedir. Burada MKS saptanan iki olgu nadir görülmesi nedeniyle sunuldu. Olguların ortak özellikleri yıllardır zor astım/KOAH tanılarıyla takip edilmeleri, radyolojik incelemelerinde bronşektazi varlığı ve bronş sekresyonlarında nadir görülen bakterilerin üremesiydi. Birinci olgu 43 ve ikinci olgu 63 yaşında kadın olup toraks radyolojisinde trakea ve ana bronş çaplarının ileri derecede geniş olması ile tanı aldılar. Tedavi olarak birinci olguda trakeaya stent konuldu ve semptomları düzelmekle beraber her seferinde stent yerinden çıkıp hemoptiziye yol açınca vazgeçildi. İkinci olguda ise hipoksemisi olmamasına rağmen polistemisi vardı. Her iki olguya tedavi olarak bronkodilatör, mukolitik ve enfeksiyon kontrolü için profilaktik antibiyoterapi ve aşılarla immünizasyon uygulandı. Sonuç olarak MKS, tedaviye dirençli bronkospazmda ayırt edici tanı olarak akla getirilmelidir.

Anahtar Sözcükler: Bronşektazi, Mounier-Kuhn Sendromu, trakeabronkomegali.

Abstract

Mounier-Kuhn syndrome (MKS) is a syndrome characterized by the expansion of the trachea-bronchus, recurrent respiratory tract infections, and bronchiectasis. Herein, two cases were presented with MKS, as a rare disease. For years, cases had been followed up as asthma/chronic-obstructive-pulmonary-disease. In the radiological examinations of cases, there were bronchiectatic areas, and the growth of rare bacteria in bronchial secretions. The two women were diagnosed as MKS when they were 43 and 63-yrs-old respectively, with severe enlargement of the tracheal and main bronchus diameter in the thoracic radiology. A tracheal stent was placed in case-1, and although her symptoms were relieved, we stopped trying the procedure because of the recurrent displacement of the stent caused by hemoptysis. Case-2 had polycythemia with no hypoxemia. Both cases were given supportive therapy including bronchodilator, mucolytic, prophylactic antibiotic to control infection and vaccine immunization. As a result MKS should be kept in mind in the distinctive diagnosis of treatment resistant bronchospasm.

Key words: Bronchiectasis, Mounier-Kuhn Syndrome, tracheobronchomegaly.

¹Kırıkkale Üniversitesi Tıp Fakültesi, Göğüs Hastalıkları Anabilim Dalı, İmmünoloji ve Allerji Hastalıkları Bilim Dalı, Kırıkkale
²Kırıkkale Üniversitesi Tıp Fakültesi, Radyoloji Anabilim Dalı, Kırıkkale

¹Department of Chest Diseases, Division of Immunology and Allergic Diseases, Kırıkkale University Faculty of Medicine, Kırıkkale, Turkey

²Department of Radiology, Kırıkkale University Faculty of Medicine, Kırıkkale, Turkey

Başvuru tarihi (Submitted): 11.11.2014 **Kabul tarihi (Accepted):** 27.01.2015

İletişim (Correspondence): Ayşe Baççıoğlu, Kırıkkale Üniversitesi Tıp Fakültesi, Göğüs Hastalıkları Anabilim Dalı, İmmünoloji ve Allerji Hastalıkları Bilim Dalı, Kırıkkale

e-mail: aysebaccioğlu@gmail.com

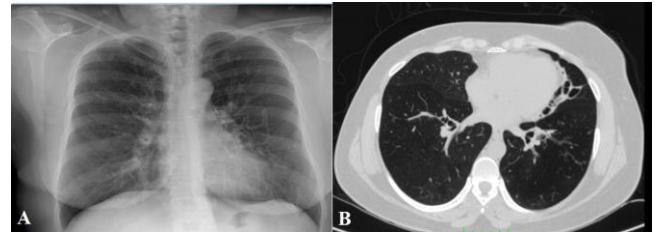


Mounier-Kuhn sendromu (MKS) veya diğer isimleri "trakeabronkomegali, trakeamalazi ve trakeabronkopati" konjenital olarak görülen nadir radyolojik ve klinik durumdur (1,2). İlk kez 1932'de Mounier Kuhn tarafından tarif edilen bu sendromun gelişme nedeni kesin bilinmemektedir. Biyopsi çalışmalarında düz kas ve elastik fiberlerin atrofi sonucu trakea ve ana bronşların anormal genişlediği ve trakeal halkaların mukozal herniasyon sonucu divertiküllerin geliştiği düşünülmektedir (3,4). Trakea ve bronş yapısı bozukluğu, yetersiz öksürük refleksi ve bozulmuş mukosilier klirens aktivitesine yol açarak sık alt solunum yolu enfeksiyonuna, bronşektaziye ve fibrozis gelişimine neden olabilmektedir (5,6). Burada yıllarca astım ve kronik obstrüktif akciğer hastalığı (KOAH) tanısı ile takip edilen iki MKS olgusu sunulmaktadır.

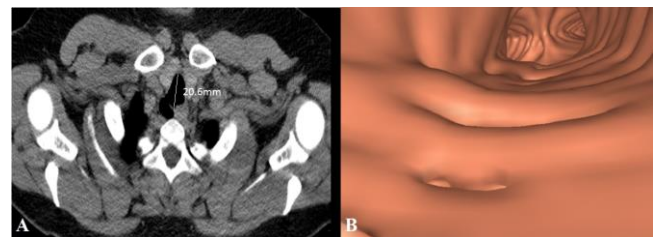
OLGU

Olgu 1: Kırk sekiz yaşında, kadın hastanın 30 yıldır devam eden nefes darlığı, ses kısıklığı, öksürük ve balgam şikâyetleri vardı. Hasta 10 yıldır astım tanısı ile kortikosteroid ve çeşitli bronkodilatörlerle (formoterol-budesonid, teofilin, montelukast, tiotropium, salbutamol) tedavi görmekteydi. Hastanın son 2 yıldır sık antibiyotik kullanımı (>4/yıl) ve hastane yatışları mevcuttu. Tedaviye dirençli zor astım tanısı ile üniversite hastanesine yönlendirilmişti. Özgeçmişinde, çocuk sahibi, sigara içmemiş ve soygeçmişinde belirgin özellik yoktu. Fizik muayenede hışıltılı solunum ve her iki akciğerde ekspiryum uzun ve sonor ronküs bulunmaktaydı. Laboratuvar incelmesinde, demir eksikliği anemisi (hemoglobin: 11g/dl, ferritin: 12ug/l) dışında hemogram, serum karaciğer ve renal fonksiyon testleri normal, c-reaktif protein (CRP) 130mg/L, serum immünoglobülin (Ig) G, A ve M düzeyleri normal, total IgE: 1309 kU/l, aspergillus, alternaria gibi küf mantarlarına karşı serum spesifik IgE düzeyleri negatif. Arter kan gazında pH: 7,44, pO₂: 57,5mmHg, pCO₂:37,5mmHg, O₂ saturasyonu %93,3, EKO'da sistolik pulmoner arter basıncı (SPAB) 28 mmHg ve kardiyak fonksiyonları normaldi. Hastanın son 1 yıldaki en yüksek solunum fonksiyon değerleri; FEV1: %36 (0,98L), FEV1/FVC: %56,7, FEF25-75: %18, erken ve geç FEV1 reverzibilitesi negatif. PA akciğer grafisinde, trakeada düzensizlik ve bilateral perihiler kistik-retiküler görünüm vardı (Şekil 1a). Yüksek rezolüsyonlu bilgisayarlı tomografide (YRBT) her iki bronş sisteminde yaygın genişleme, her iki akciğer dokusunda bronşektazik değişiklikler (Şekil 1b), sağ üst lobda sentri-siner nodüller, sağ orta lobda ve sol üst lobda hacim kaybı, paratrakeal 13mm çaplı trakea divertikülü ve trakea antero-posterior, sağ ve sol ana bronş çapları sırası-

la 20,6mm, 12mm ve 17mm saptandı (Şekil 2a). Sanal bronkoskopide, trakeada değişik seviyelerde ama ağırlıklı olarak posteriora çok sayıda divertiküller vardı (Şekil 2b). Fiberoptik bronkoskopide, trakea geniş, trakea üst 1/3'de belirgin ve karınaya kadar uzanan divertiküler görünüm izlendi. Bronş lavalığında tüberküloz kültürü negatif ve Acinetobacter üremesi oldu. Hastanın nefes darlığı medikal tedavi ile kontrol altına alınamadığı için lokal anestezi altında bronkoskopi ile trakeya silikon stent takıldı. Stent sonrasında hastanın nefes darlığı, hırıltısı ve ronküslerinin şiddeti azalırken daha önce 1L üzerine çıkmayan FEV1 değerleri ortalama %45 (1,20L) şeklinde seyretmeye başladı. Ancak stent takıldıktan 3 gün sonra hasta hemoptizi ve nefes darlığı artışı ile başvurdu ve yeniden bronkoskopi yapıldığında stentin yerinden çıktığı görüldü ve bu stent çıkarılıp yenisi takıldı. Bu durum 4 kez daha tekrar etti ve sonunda her seferinde en çok 2 gün sonra aynı belirtilerin olması, stentin çok zor yerleştirilip sabit kalmaması nedeniyle işlemden vazgeçildi. Bundan sonra öncelikle immünizasyon (grip ve pnömokok aşılı) yapıp bronkodilatörlerle ilaveten düzenli mukolitik ve profilaktik antibiyoterapi (klaritromisin 250mg 1x1 hafta sonu hariç) başlandı. Takiplerde hastanın antibiyotik ihtiyacı azaldı. Ancak nefes darlığı şiddetli şekilde devam ettiği için sık kortikosteroid kullanımı sonucu gelişen yan etkiler ve şikâyetlerinde düzelme olmaması nedeniyle hastada tedaviye uyumsuzluk gelişti. Hasta halen takibimizde olmasına rağmen düzenli kontrollere gelmek yerine yaklaşık ayda bir acile başvurmaktadır.



Şekil 1a, b: Olgu 1'e ait PA akciğer grafisinde, (a) solda belirgin bilateral alt ve orta zonda kistik-retiküler görünüm, bilgisayarlı tomografi transvers kesitte, (b) santral bronşlarda anormal genişlemeler, parankimde sol alt lobda belirgin kistik bronşektazi.



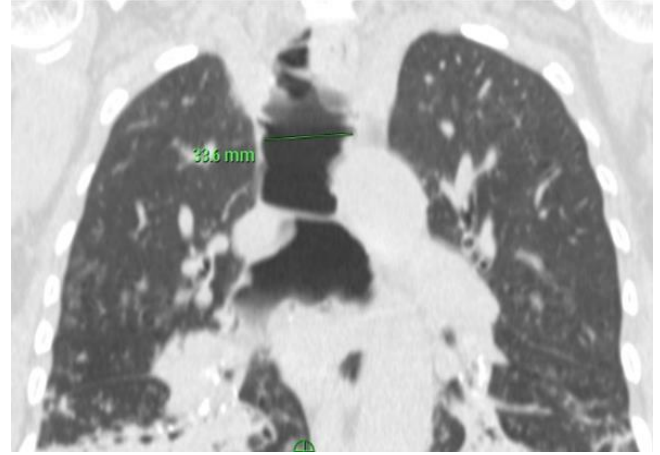
Şekil 2a, b: Olgu 1'e ait toraks bilgisayarlı tomografisi (a) transvers kesitte trakea çapı 20,6 mm ve (b) sanal bronkoskopide eşlik eden dev trakea divertikülü.

Olgu 2: Altmış beş yaşında, kadın hastanın 20 yaşından beri öksürük, balgam şikâyetleri ve akciğer enfeksiyonuna bağlı sık antibiyotik kullanım öyküsü vardı. Son 5 yıldır bu şikâyetlerine ilaveten nefes darlığı da eklenmiş ve KOAH tanısı ile çeşitli bronkodilatörlerin kullanımı (inhaler formoterol-beklametazon, ipratropium + salbutamol ve flutikazon nebül) ve yılda en az 2 kez hastane yatışları vardı. Özgeçmişinde çocuklu olup, Polistemia vera tanısıyla 4 yıldır 'hidroksiüre' tedavisi almaktaydı. Soygeçmişinde belirgin bir özellik yoktu. Fizik muayenede hışıltılı solunum ve her iki akciğerde ekspiryum uzun ve sonor ronküs bulunmaktaydı. Laboratuvar incelemesinde; Hb: 14,3g/dl, hematokrit %43, lökosit 10.100/mm³ (%86,7 nötrofil), trombosit 540.000/mm³, karaciğer fonksiyonları ve böbrek fonksiyon testleri normal, CRP: 20,46mg/l, prokalsitonin: 0,022ng/ml, serum Ig G, A ve M düzeyleri normal, total IgE: 4,67 kU/l idi. Arter kan gazında pH:7,46, pO₂: 81,2mmHg, pCO₂:35,8mmHg, O₂ saturasyonu %95 ve EKO'da SPAB 35 mmHg ve kardiyak fonksiyonları normaldi. Hastanın solunum fonksiyon testlerinde en yüksek FEV1: %77 (1,11L), FEV1/FVC: %55,7 idi. FEF25-75: %22 (0,55L) olup sistemik steroid sonrası FEV1 değerlendirilmesi ile bakılan geç reverzibilite testi negatifti. Toraks YRBT'de her iki alt ve üst lobda bronşektazik görünüm, her iki alt lobda yaygın sentriasiner nodüller, trakea transvers çapı 33,6mm ve her iki bronş sisteminde yaygın genişleme izlenmesi ile hastaya MKS tanısı kondu (Şekil 3 ve 4a). Sanal ve fiber optik bronkoskopide trakeada düzensizlik ve yaygın divertiküler görünüm izlendi (Şekil 4b). Bronş lavajında gram (-) basiller ve kültürde piperasilin ve seftazidime dirençli *Pseudomonas aeruginosa* üredi. Kinolon grubu antibiyotik tedavisi sonrası kültür negatifleşti. İmmünizasyona (grip ve pnömokok aşılıarı) ve bronkodilatörlere ilave olarak mukolitik, klaritromisin profilaksisi başlandı. Hastanın enfeksiyon atakları azaldı ve halen düzenli kontrollere gelmektedir.

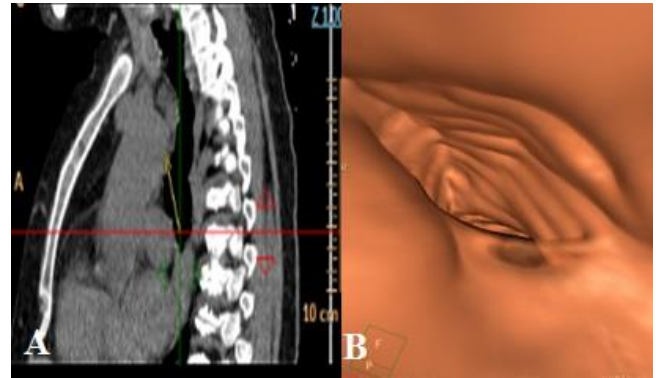
TARTIŞMA

En sık 25–50 yaş arası erkeklerde görülen MKS için uluslararası literatür taramasında yaklaşık 176 olgu ve ulusal yayınlarda 13 olgu bildirilmekte olup, en genç ve yaşlı vakalar 18 aylık ve 79 yaşındadır (6,7). Genelde olgular sporadik olmakla birlikte otozomal resesif geçiş de bildirilmiştir (8). Trakea ve bronş yapılarında anormal genişlemeler Marfan Sendromu, Ehlers-Danlos Sendromu, ataksi-telenjektazi, kollajen doku hastalıkları, ankilozan spondilit, kutis laksa ve hafif zincir depolama hastalığına sekonder gelişebilmektedir (8). Sunduğumuz iki olgu da aile öyküsünün bulunmaması nedeniyle sporadik gibi

gözükmektedir. Ayrıca kadın olmaları açısından ve tipik 20'li yaşlardan itibaren semptomlarının başlamasına rağmen yaklaşık 30 yıl sonra ileri yaşta tanı almaları açısından genel MKS olgularından farklılık göstermekteydiler.



Şekil 3: Olgu 2'ye ait toraks bilgisayarlı tomografisi, koronal kesitte trakea en geniş çapı 33,6 mm ve akciğer alt loblarda belirgin bronşektazi.



Şekil 4a, b: Olgu 2'ye ait toraks bilgisayarlı tomografisi, (a) vertikal kesitte üst mediastende trakeamegali ve (b) sanal bronkoskopide trakea divertikül ağızı.

Hastalarımızın kliniği MKS için tipik olup nefes darlığı, öksürük ve balgamın eşlik ettiği tekrarlayan solunum yolu enfeksiyonları ve pnömöni şeklindeydi. Yayınlarda şiddetli öksürüğe bağlı senkop ve hemoptizi de şikâyetler arasında bildirilmiştir (9,10).

MKS, ana hava yollarının hastalığı olarak başlayıp, bronşiyal genişleme 4. bronş dallanmasına kadar görülebilmektedir (11). Bronşektazi, hastalığın başlangıcında olmamakla beraber tekrarlayan enfeksiyonlar sonucu gelişir, genellikle bilateral ve sakküler tiptedir (5). Ayrıca zaman içinde akciğer parankiminde fibrozis, amfizem, kronik solunum yetmezliği, çomak parmak, pnömotoraks ve vokal kord paralizi geliştiği bildirilmiştir (12-14). MKS hastalarının sık enfeksiyon ve antibiyotik kullanımına bağlı balgam kültürlerinde olgu 2'de olduğu gibi *Acinetobacter* gibi hastane kaynaklı ve pek çok antibiyotiğe dirençli

bakteri üremesi olabilmekte ve hatta *Alcaligenes xylosoxidans* gibi nadir üreyen bakteriler de bildirilmiştir (15). Her iki olgu yıllarca astım / KOAH tanılarıyla takip edilmişlerdir. Hâlbuki MKS astımdan farklı olarak reversibl bir hava yolu hastalığı değilken, KOAH'tan ise erken başlangıç yaş ve sigara etyolojisinin olmaması ile ayırt edilebilirdi. Bronşektazi tanısı MKS için kısmen doğru olmakla beraber solunum fonksiyon testinde hem santral hem periferik hava yolu obstrüksiyonu, inspiratuvar kolda bifazik görünüm, tidal hacim ve ölü boşlukta ve rezidüel hacimde artış olması ile farklılık göstermektedir (13). Bunun nedeni, inspiyum başlangıcında negatif intratorasik basınç ile genişleyen trakeanın inspiyumun ortasında ve ekspiyum başında intratorasik basınç artışına bağlı duvar direnci azalması sonucu gelişen kapanmasıdır (5). Hastalığın kesin tanısı radyolojik olarak toraks YRBT'de trakea çapının kadında 21mm erkekte 25mm ve üzerinde olması ve sağ ve sol ana bronş çapının sırasıyla 20mm ve 18mm üzerinde olması ile konulabilir (Tablo 1) (11,14). Bronkoskopide divertiküllerin izlenmesi ve öksürük veya ekspiyumda trakea/ana bronşların kollaps olması da tipiktir. Hastaların radyolojileri tipik MKS özellikleri göstermekteydi.

Tablo 1: MKS için radyolojik tanı kriterleri (Transvers çap mm olarak) (14).

	Trakea	Sağ ana bronş	Sol ana bronş
Erkek	25	21.1	18.4
Kadın (K)	21	19.8	17.4
Olgu 1 (K)	20,6	12	17
Olgu 2 (K)	33,6	15	18

Hastalığa özel bir tedavi şekli olmayıp semptomatik olanlara enfeksiyon ataklarının uygun antibiyotiklerle tedavisi ve sık antibiyotik kullanımını önlemek için antibiyotik profilaksisi, grip ve pnömokok aşılarıyla immünizasyon, pulmoner rehabilitasyon, sigara ve iritanlardan uzak durulması önerilmektedir. Ağır olgularda girişimsel işlem olarak trakeal kollapsa karşılık trakeal stent, endoprotez ve trakea-bronkoplasti yapılabilmektedir. Buna karşın cerrahi girişimler ve akciğer transplantasyonu hastalığın yaygın yapısı nedeni ile yararlı olmamaktadır (10). Endotrakeal stent cerrahi seçeneklere göre daha az invazif olması ve bronkoskopik olarak uygulanabilmesi açısından kolay bir seçenek olup ileri derecede hava yolu obstrüksiyonu ve trakeal kollapsı olan olgularda uygulanabilir. Silikon stentler metallere tercih edilmektedir, çünkü kırılma ve yer

değiştirme riski daha az ve yerinden çıkarılması daha kolaydır. Her ne kadar olgumuzda trakeal silikon stent fayda sağlasa da kalıcı olmaması ve birden çok yapılan uygulamalar hastada yıpranmaya yol açmış olabileceği literatürde kalıcı fayda sağladığını bildiren yayınlar mevcuttur. Odell ve ark. (16) 12 MKS olgusundan 10'nuna stent takıp 7 tanesine daha sonra trakea-bronkoplasti yapmışlardır. Stent sonrası 3 hastada trakeabronşit, 1 hastada laringeal ödem ve akut respiratuvar distres sendromu ve 1 hastada stentin yerinden çıkması görülürken 2 hastada stent başarısız olmuş ve 1 hastada ise stent kalıcı tedavi olarak devam edilmiştir.

Sonuç olarak, kliniği bronşektazi hastalığı ile benzer olan MKS, sık tekrarlayan alt solunum yolu enfeksiyonu ve tedaviye dirençli bronkospazmda ayırt edici tanı olarak akla getirilmelidir.

ÇIKAR ÇATIŞMASI

Bu makalede herhangi bir çıkar çatışması bildirilmemiştir.

YAZAR KATKILARI

Fikir - A.B., E.Y., F.K., Y.K.B.; Tasarım ve Dizayn - A.B., E.Y., F.K., Y.K.B.; Denetleme - A.B., E.Y., F.K., Y.K.B.; Kaynaklar - A.B., E.Y., F.K., Y.K.B.; Malzemeler - A.B., E.Y.; Veri Toplama ve/veya İşleme - F.K.; Analiz ve/veya Yorum - Y.K.B.; Literatür Taraması - E.Y.; Yazıyı Yazan - A.B.; Eleştirel İnceleme - F.K., Y.K.B.

KAYNAKLAR

1. Özemesi M, Barış Yİ. Trakeabronşiomegali. Tuber ve Toraks 1971; 19:178-84.
2. Yazıcıoğlu S, Özdemir N, Güner Y. Trakeobronkomegali ve trakeada divertikül gösteren bir vaka. AÜTF Mecmuası 1972; 84-91.
3. Yılmaz A, Coşkunsel M, Işık R. Mounier-Kuhn sendromu. Solunum Hastalıklar 1991; 2:283-6.
4. Bedirhan MA, Yörük Y, Karadeniz A. Trakeobronkomegali. Solunum Hastalıkları 1993; 7:373-5.
5. Çiftçi B, Yılmaz A, Erdoğan Y, Biber C, Turay UY, Ergun P ve ark. Mounier-Kuhn Sendromu: Olgu Sunumu ve Literatürün Gözden Geçirilmesi. Solunum Hastalıkları 2007; 18:79-83.
6. Özer F, Bektemur G, Yaşar S. Trakeobronkomegali. S.Ü. Tıp Fakültesi Dergisi 1995 11:275-80.
7. Karalezli A, Yurdakul M, Mısırlı F. Mounier-Kuhn syndrome: a case report (tracheobronchomegaly). Türkiye Klinikleri J Med Sci 1999; 19:37-9.

8. Menon B, Aggarwal B, Iqbal A. Mounier-Kuhn syndrome report of 8 cases of tracheobronchomegaly with associated complications. *South Med J* 2008; 101:83. [\[CrossRef\]](#)
9. Canbakan SÖ, Kurt B, Yurdakul A, Sönmez Ö, Samurkaşoğlu B, Başer Y. Mounier-Kuhn sendromu (2 olgu nedeniyle). *Solunum Hastalıkları* 1996; 7:489-95.
10. Sarper A, Öz N, Demircan A, Işın E. Mounier-Kuhn syndrome: case report. *Turk J Thorac Cardiovasc Surg* 2002; 10:116-7.
11. Damgacı L, Durmuş S, Paşaoğlu E. Mounier-Kuhn syndrome (tracheobronchomegaly). *Tanışal ve Girişimsel Radyoloji* 2002; 8:165-6.
12. Dalar L, Eryüksel E, Kosar F, Karasulu AL, Urer N, Sökücü SN ve ark. Mounier-Kuhn sendromlu olguda malign fibröz histiyositom metastazına bağlı ana hava yolu obstrüksiyonu. *Tuberk Toraks* 2012; 60:167-71. [\[CrossRef\]](#)
13. Celik B, Bilgin S, Yuksel C. Mounier-Kuhn syndrome: a rare cause of bronchial dilation. *Tex Heart Inst J* 2011; 38:194-6.
14. Ertan E, Geniş N, Kocabağ İ, Yılmaz V, Tutar M. Mounier Kuhn sendromu: tekrarlayıcı solunum yolu enfeksiyonlarının nadir bir sebebi. *Respir Case Rep* 2014; 3:130-3. [\[CrossRef\]](#)
15. Arroyo-Cózar M, Ruiz-García M, Merlos EM, Vielba D, Macías E. Case report: respiratory infection due to *Alcaligenes xylosoxidans* in a patient with Mounier-Kuhn syndrome. *Rev Chilena Infectol* 2012; 29:570-1. [\[CrossRef\]](#)
16. Odell DD, Shah A, Gangadharan SP, Majid A, Michaud G, Herth F, et al. Airway stenting and tracheobronchoplasty improve respiratory symptoms in Mounier-Kuhn syndrome. *Chest* 2011; 140:867-73. [\[CrossRef\]](#)