



Diabetik Hastada Sistemik Nokardioz

Systemic Nocardiosis In A Diabetic Patient

Ayşegül Akbaş, Ekrem Cengiz Seyhan, Sinem Nedime Sökücü, Sedat Altın, Gülşah Günlüoğlu,
Sezin Altay

Özet

Akciğer nokardiozisi, immünsüpresif hastalarda görülen önemli bir fırsatçı enfeksiyondur. Nocardia türleri tarafından oluşturulan bu enfeksiyon akut, subakut ve kronik hastalık olarak karşımıza çıkabilir. Enfeksiyon ekstratorasik bölgelere özellikle beyin ve subkutanöz dokuya nadiren yayılır. Spesifik tedavisi olmasına rağmen tanısındaki güçlükler nedeniyle mortalitesi yüksek bir enfeksiyondur. Yüksek ateş ve tekrarlayan uzamış pnömoni tablosu ile başvuran diyabetes mellitus dışında immünsüpresif hastalık öyküsü olmayan bir sistemik nokardiozis vakası tanı koymadaki güçlükler ve ülkemizde nadir görülmesi nedeniyle literatür eşliğinde sunuldu.

Anahtar Sözcükler: Nokardiozis, kitle, geç rezolüsyonlu pnömoni.

Abstract

Pulmonary nocardiosis is an important opportunistic infection that is seen in patients with immunosuppression. This infection which is caused by nocardia species can be observed in acute, subacute or chronic forms. The infection rarely involves extrathoracic sites as brain and subcutaneous tissue. Due to the difficulties in the diagnosis, mortality of this infection is high although it has a specific treatment. A systemic nocardiosis case presented with high fever and recurrent pneumonia without any immunosuppressive disease other than diabetes was presented here with the review of literature due to difficulties in making a diagnosis and rare occurrence in our country.

Key words: Nocardiosis, mass, delayed resolution of pneumonia.

Yedikule Göğüs Hastalıkları ve Göğüs Cerrahisi Eğitim Araştırma Hastanesi, Göğüs Hastalıkları, İstanbul

Department of Chest Disease, Yedikule Chest Disease and Thoracic Surgery Teaching Hospital, İstanbul, Turkey

Submitted (Başvuru tarihi): 16.07.2012 **Accepted (Kabul tarihi):** 06.08.2012

Correspondence (İletişim): Ayşegül Akbaş, Yedikule Göğüs Hastalıkları ve Göğüs Cerrahisi Eğitim Araştırma Hastanesi, Göğüs Hastalıkları, İstanbul

e-mail: aysegul_akb@yahoo.com

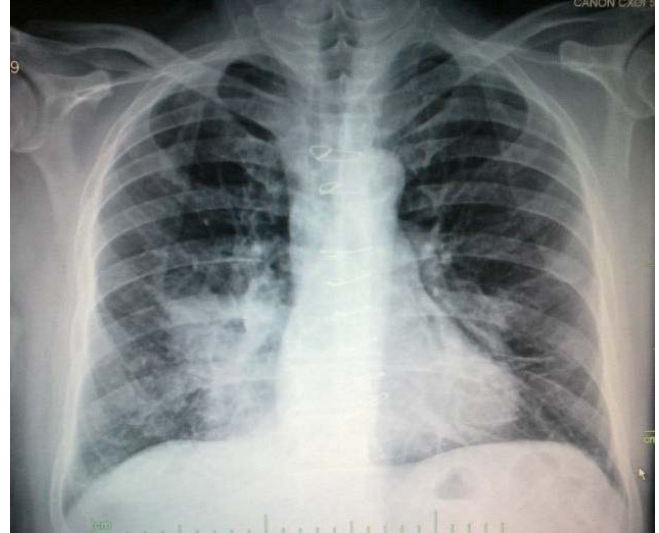

Akciğer nokardiozisi, immünsüpresif hastalarda görülen önemli bir fırsatçı enfeksiyondur. Akciğer nokardiozisine neden olan en önemli türler *Nocardia asteroides* ve *Nocardia abscessus*'tur(1). *Actinomyces* grubu aerobik ve sporsuz bir bakteri olup dokuda dalan ince filamentler şeklindedir. Gram pozitif ve genellikle asidorezistandır (2,3). Organizma, akciğer sekresyonu veya abse materyalinin yayma kültüründe üretilebilir. *Nocardia* türleri tüm dünyada yaygındır ve doğal olarak toprakta bulunur. Birçok pulmoner hastalığın bu kaynaktan organizmanın inhalasyonu yoluyla alındığına inanılmaktadır. Kişiden kişiye geçiş nadirdir. Hastalık, çoğunlukla immünsüpresif hastalarda gelişmektedir (1).

Yüksek ateş ve tekrarlayan uzamış pnömoni tablosu ile başvuran diyabetes mellitus dışında immünsüpresif hastalık öyküsü olmayan bir sistemik nokardiozis vakası tanı koymadaki güçlükler ve ülkemizde nadir görülmesi nedeniyle literatür eşliğinde sunuldu.

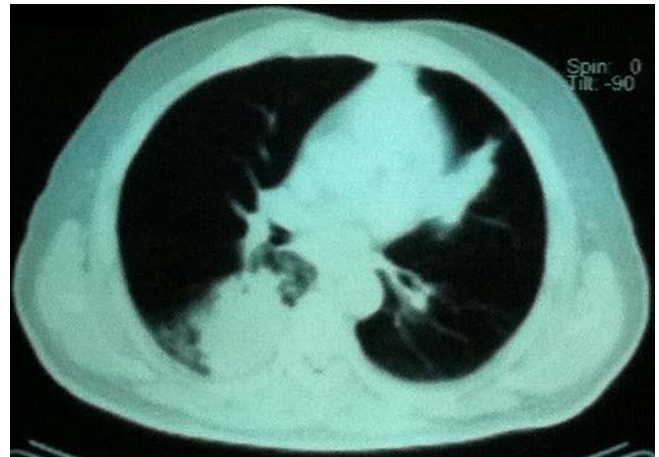
OLGU

Elli sekiz yaşında erkek hasta, halsizlik, iştahsızlık, nefes darlığı, öksürük ve balgamla karışık kan gelmesi şikâyeti ile başvurdu. Aynı şikâyetlerle 2008 yılında dış merkezde tetkik edilmiş, toraks tomografisinde sol akciğer alt lob superiorıda 6x4x3 cm kitle, tümör ve tüberküloz ön tanıları ile bronkoskopi yapılmış, fakat endobronşiyal lezyon saptanmamış. Alt lob posterior segmentten yapılan fırçalama ve biyopsi sonuçları ile kitlenin transtorasik iğne aspirasyon biyopsisi malignite açısından negatif gelmesi ve lavaj aside rezistan bakteri direkt, teksif ve kültür negatif gelmesi üzerine hastanın şikâyetleri de gerilediği için geç rezolüsyonlu pnömoni düşünülerek takibe alınmış. Hasta ilk semptomlarından üç yıl sonra öksürük, kanlı balgam, kilo kaybı şikâyetinin tekrar etmesi üzerine hastanemize başvurdu. Öz-soy geçişinde, 10 yıldır diyabet, 2009 da koroner arter bypass operasyonu sonrası medikal tedavi aldığı koroner arter hastalığı ve 22 sene önce bıraktığı 15 paket-yıl sigara öyküsü mevcuttu. Fizik muayenesinde, bilateral solunum sesleri kabalaşmış, sağ akciğer orta ve alt zonda inspiratuvar raller mevcuttu. PA Akciğer grafisinde sağ parakardial infiltrasyon vardı (Şekil 1).



Şekil 1: PA akciğer grafisinde sağ parakardial bölgede daha fazla olmakla beraber bilateral infiltrasyon

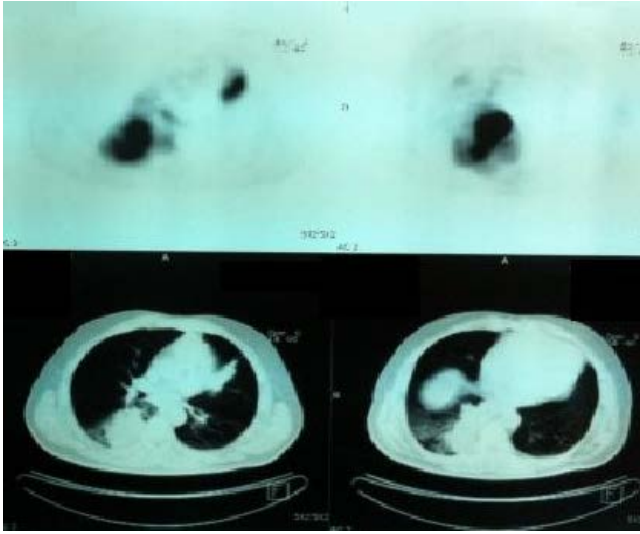
Hastanın rutin kan tetkiklerinde lökositöz CRP ve sedimentasyon yüksekliği mevcuttu. Zaman zaman 39° C varan ateşi olan hastaya kan kültürleri alındıktan sonra sefuroksim sodyum 750 mg 3x1 IV başlandı. Klinik yanıt (72 saat sonra) olmadığı için sefoperazon sulbaktam 1 gram 3x1 IV ve ciprofloksasin 500 mg 2x1 tedavisine geçildi. Çekilen toraks tomografisinde geçirilmiş spesifik enfeksiyona sekonder mediastinal ve sağ hiler kalsifiye lenf nodları, sağ akciğer alt lob posterobazal segmentte kitlesel şekilli parankimal konsolidasyon, komşu parankimde buzlu cam dansiteleri ve interstisyel kalınlaşmalar saptandı (Şekil 2).



Şekil 2: Toraks BT'de sağ akciğer alt lob posterobazal segmentte kitlesel şekilli parankimal konsolidasyon

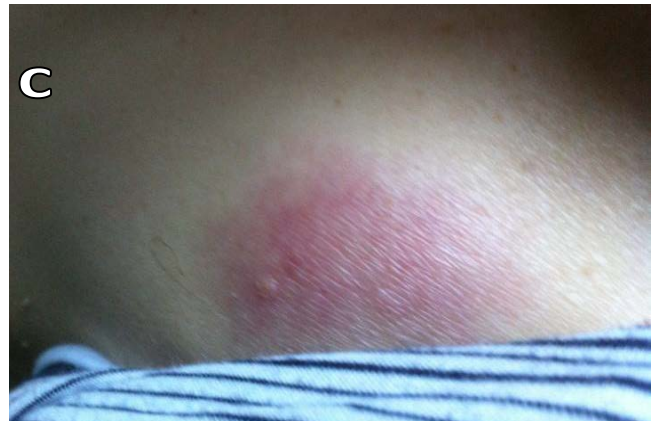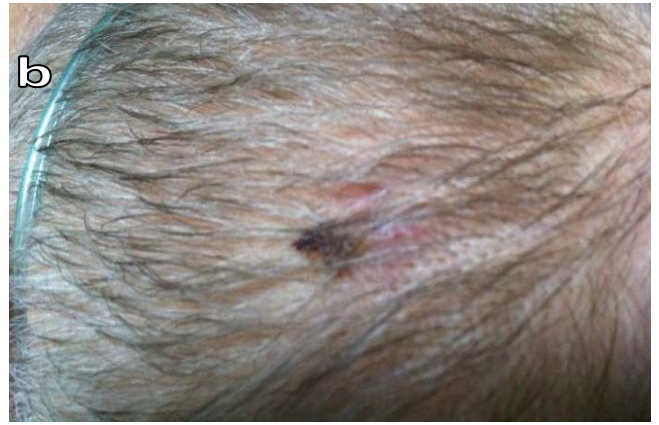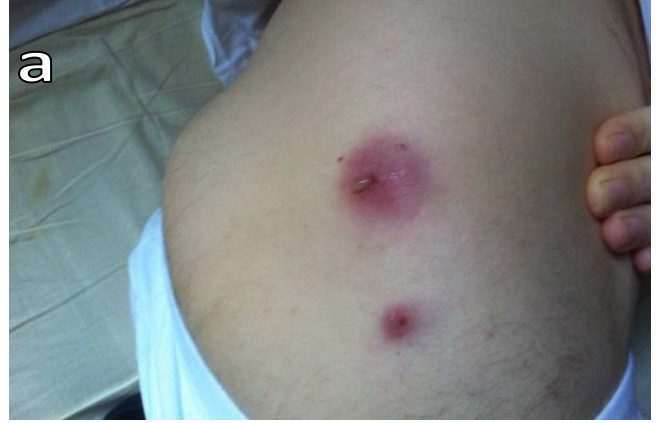Bronkoskopi yapılan hastada her iki bronş sisteminde kronik bronşitik ve antrakotik değişiklikler ve sağ alt lob superiorun bir subsegmentinde ve posterior segment girişinde yüzeyi nekrotik ve segment ağzını tıkanan bir lezyon görüldü. Lezyondan yapılan biyopsi

sonucu kronik aktif bronşit olarak geldi. Hastaya açık akciğer biyopsisi ve rijid bronkoskopi planlandı. Fakat, koroner arter hastalığı ve diyabet tanıları olan ve medikal tedavi alan hasta anestezi açısından yüksek riskli olduğu için öncelikle pozitron emisyon tomografisi (PET BT) çekildi. Malignite düzeyinde maksimum standardize tutulum oranı (Suv max) olan sol akciğer linguler segmentte parakardiyak anterolaterale uzanım gösteren lezyon ve sağ akciğer alt lob superior ve posterobazal segmentte konsolidasyon saptandı (Şekil 3).



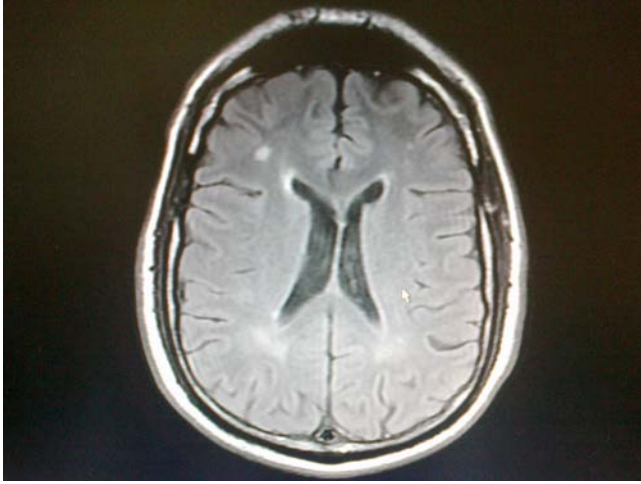
Şekil 3: PET BT'de malignite düzeyinde maksimum standardize tutulum oranı olan sol akciğer linguler segmentte parakardiyak anterolaterale uzanım gösteren lezyon ve sağ akciğer alt lob superior ve posterobazal segmentte konsolidasyon

Hastanın takibinde ciltte farklı bölgelerde ağrılı püstüller kızamık lezyonlar görüldü ve bu lezyonlardan biyopsi alındı (Şekil 4 a,b,c). Ehrlich-Ziehl-Neelsen (EZN) boyama ile aside dirençli bakteri görülmedi. Gram boyamada gram pozitif dallanmış çomaklar görüldü. Kültürde *Nocardia sp.* üredi. Antibiyogramında direnç yoktu. Hastaya nocardia pnömonisi tanısı ile IV meropenem 1 gram 3x1, trimetoprim-sulfametaksazol 400 mg 3x1 ve amikasin 500 mg 1x2 başlandı. Hastanın 24 saat içinde ateşi düştü. Bir hafta sonra lökositöz ve CRP değerleri geriledi. Dissemine enfeksiyon şüphesi olan hastada batın tomografisinde eşlik eden herhangi bir lezyon görülmedi. Kraniyal magnetik rezonans (MR) da sağ frontal lobda subkortikal 7 mm iyi sınırlı nodül bilateral centrum semiovalede periventriküler akmaddede sağ parietal sol frontoparietal subkortikal noduler odaklar gözlemlendi (Şekil 5).

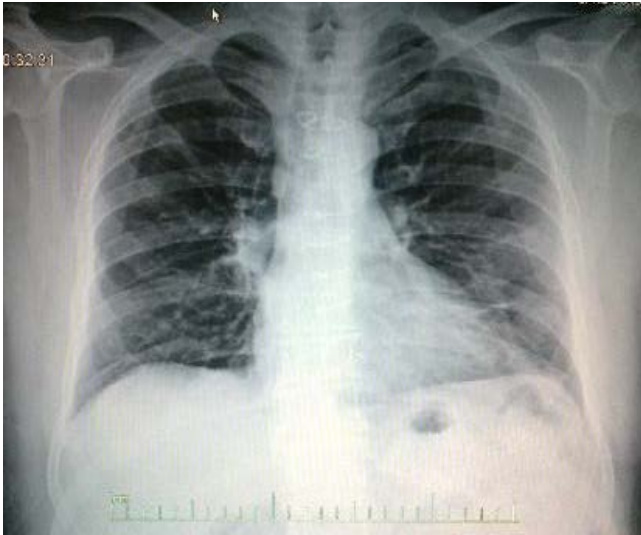

Şekil 4 a,b,c: Farklı bölgelerde ağrılı püstüller ve kızamık cilt lezyonları

Altı aylık mevcut tedavisi sonrası kontrol toraks tomografisi ve kraniyal MR da hem akciğerdeki hem kraniyal lezyonların gerilediği görüldü (Şekil 6). Hastanın tedavisinin 12 aya tamamlanması kararı verildi.



Şekil 5: Kranial BT'de sağ frontal lobda subkortikal 7 mm iyi sınırlı nodül bilaterale centrum semiovalede periventriküler akmaddede sağ parietal sol frontoparietal subkortikal noduler odaklar.



Şekil 6: Kontrol PA akciğer grafisinde belirgin düzelme.

TARTIŞMA

Nokardiozis, bakteriyel enfeksiyonlarla karışabilen ve apse formasyonu gösteren bir enfeksiyondur. Santral nekroz ve çevresinde az ya da hiç olmayan periferel fibrozis ile seyreden periferel akut inflamatuvar eksüda oluşturan nodüller ile karakterizedir. Sülfür granülleri sıklıkla kutanöz lezyonlarda görülür, ancak aktinomykozun aksine visseral lezyonlarda rastlanmaz.

Hüresel immünite ile ilgili bozukluklar nokardiozis için ana risk faktörleridir. Bunun yanında, organ transplantasyonu, immünopatolojiler, retikuloendotelial sistem patolojileri, lösemi, lenfoma, humoral defektler, pansitopeni, lökosit fonksiyon bozuklukları, disgamaglobulinemiler, çocukluk çağı kronik granümatöz hastalığı, Cushing sendromu ve steroid tedavisi gibi durumlarda da ortaya çıkabilmektedir (4,5). Nokardiozis enfeksiyonunda, pulmoner tutulum (% 73–

77), kutanöz ve subkutanöz tutulum (% 20), santral sinir sistemi tutulumu (% 15–17) şeklinde üç ana lokalizasyon göze çarpmaktadır. Literatürde immün sistemi sağlam hastalarla ilgili nokardiozis olgu serisi yoktur, olgu sunuları veya cilt enfeksiyonu şeklinde olgular vardır (6,7).

Akciğer nokardiozisi, remisyon ve alevlenmelerle seyreder (1). En sık görülen radyolojik bulgu alveolar konsolidasyondur. Konsolidasyon genelde homojen ve multilobulerdir. Kavite, konsolidasyon (%40–70), plevral sıvı (%36), nodüller (%20) ve kitle benzeri görünüm (%20) şeklinde radyolojik bulgular verebilir. En belirgin semptomlar, öksürük (%77), ateş (%74) ve nefes darlığıdır (%65). Hemoptizi daha nadir görülür. Fizik muayenede raller, konsolidasyon ve plevral efüzyon bulguları bulunur. Laboratuvar bulgularında lökositoz ve nötrofili saptanabilir. Nokardiozis tanısı, bronş lavajı, balgam, apse aspirasyonu gibi klinik örneklerden organizmanın izole edilmesi ile konulur. Ancak burada klinisyenin, nocardia enfeksiyonu şüphesi uyandırıcıdır.

Kutanöz ya da subkutanöz nokardiozis enfeksiyonları primer inokülasyon veya sekonder disseminasyona bağlı olarak gelişebilir. Dissemine nokardioziste sekonder kutanöz tutulum kendini apse, nodül, sellülit ve drene sinus traktları olarak ortaya koyar. Santral sinir sistemi tutulumu olan olgularda baş ağrısı, letarji, periferel parestezi, konfüzyon, afazi, tremor ve parezi görülebilmektedir (8).

Nocardia basili insan vücut sıvı kültürlerinde normalde olan bir mikroorganizma değildir, o nedenle üremesi halinde etken kabul edilerek dikkate alınması ve tedavinin başlanması gerekir. Tedaviye hastanın durumu, ciddiyeti, hastalığın yaygınlığına göre karar verilir. İlk seçenek antibiyotik sulfanomidlerdir (TMP-SMX). (1,9,10). İmipenem ve amikasin alternatif ve yaygın hastalığı olanlarda kombine tedavi olarak kullanılır (11,12). Fakat standart bir tedavi protokolü yoktur. İmmünsüpresif, santral sinir sistemi tutulumu ve yaygın hastalığı olanlarda 6–12 ay tedavi önerilmektedir. Prognoz çok iyi değildir. Pulmoner nokardioziste mortalite % 15-40 oranındadır. Yaygın hastalıkta mortalite daha yüksektir(13,14). Erken tanı ve uygun tedavi prognozu iyi yönde etkiler.

Bizim olgumuzda uzun süre rezolüsyonu olmayan konsolidasyon nedeniyle takip edilmiş olup ciltteki subkutanöz lezyon biyopsi kültüründe *Nocardia sp.* üretilmesi sonrası yaygın nokardiozis pnömonisi tanısı kondu. Hastada tedavi sonrası klinik radyolojik ve

biyokimyasal olarak cevap alındı. Hastamızda immün-süpresyon oluşturabilecek tek olasılık diyabetes mellitus olup bunun dışında nokardia enfeksiyonuna yol açacak bir neden yoktu.

Sonuç olarak, akciğerde kitle benzeri geç rezolüsyonlu pnömoni varlığında nokardiyozis mutlaka akla gelmelidir. Sadece immün sistemi baskılanmış hastalarda değil, aynı zamanda kan şekere regülasyonu bozuk diyabetik hastalarda da, akciğerin yanı sıra diğer sistem muayeneleri dikkatlice yapılarak sistemik nokardiyozis araştırılmalıdır.

ÇIKAR ÇATIŞMASI

Bu makalede herhangi bir çıkar çatışması bildirilmemiştir.

KAYNAKLAR

1. Martinez R, Reyes S, Menendez R. Pulmonary nocardiosis: risk factors, clinical features, diagnosis and prognosis. *Curr Opin Pulm Med* 2008; 14:219–27. [\[CrossRef\]](#)
2. Russo TA. Agents of Actinomycosis. In: Mandell GL, Bennet JE, Dolin R, eds. *Principles and Practice of Infectious Diseases*. Sixth edition. Edited by Philadelphia: Churchill Livingstone, 2005: 2924–34.
3. Queipo-Zaragoza JA, Broseta-Rico E, Alapont-Alacreu JM, Santos-Durantez M, Sánchez-Plumed J, Jiménez-Cruz JF. Nocardial infection in immunosuppressed kidney transplant recipients. *Scand J Urol Nephrol* 2004; 38:168–73. [\[CrossRef\]](#)
4. Avram MM, Nair SR, Lipner HI, Cheburin CE. Persistent nocardemia following renal transplantation. Association with pulmonary nocardiosis. *JAMA* 1978; 239:2779–80. [\[CrossRef\]](#)
5. Arroyo C, Nichols S, Carrol GF. Disseminated *Nocardia caviae* infection. *Am J Med* 1977; 62:409–12. [\[CrossRef\]](#)
6. Saubolle MA, Sussland D. Nocardiosis: review of clinical and laboratory experience. *J Clin Microbiol* 2003; 41:4497–501. [\[CrossRef\]](#)
7. Menendez R, Cordero PJ, Santos M, Gobernado M, Marco V. Pulmonary infection with *Nocardia* species: a report of 10 cases and review. *Eur Respir J* 1997; 10:1542–6. [\[CrossRef\]](#)
8. Barmier E, Mann JH, Marcus RH. Cerebral nocardiosis in renal transplant patients. *Br J Radiol* 1981 54:1107–9. [\[CrossRef\]](#)
9. Mootsikapun P, Intarapoka B, Liawnoraset W. Nocardiosis in Srinagarind Hospital, Thailand: review of 70 cases from 1996–2001. *Int J Infect Dis* 2005; 9:154–8.
10. Yildiz O, Doganay M. Actinomycoses and *Nocardia* pulmonary infections. *Curr Opin Pulm Med* 2006; 12:228–34. [\[CrossRef\]](#)
11. Gombert ME, Aulicino TM, duBouchet L, Silverman GE, Sheinbaum WM. Therapy of experimental cerebral nocardiosis with imipenem, amikacin, trimethoprim-sulfamethoxazole, and minocycline. *Antimicrob Agents Chemother* 1986; 30:270–3. [\[CrossRef\]](#)
12. Khardori N, Shavar R, Gupta R, Rosenbaum B, Rolston K. In vitro antimicrobial susceptibilities of *Nocardia* species. *Antimicrob Agents Chemother* 1993; 37:882–4. [\[CrossRef\]](#)
13. Oszoyoglu AA, Kirsch J, Mohammed TL. Pulmonary nocardiosis after lung transplantation: CT findings in 7 patients and review of the literature. *J Thorac Imaging* 2007; 22:143–8. [\[CrossRef\]](#)
14. Munoz J, Mirelis B, Aragon LM, Gutiérrez N, Sánchez F, Español M, et al. Clinical and microbiological features of nocardiosis 1997–2003. *J Med Microbiol* 2007; 56:545–50. [\[CrossRef\]](#)