

Bir yaş altı hastalarda endoskopik III. ventrikülostominin yeri

Burak O. BORAN (*), Adnan DAĞÇINAR (**), M. Memet ÖZEK (***)

ÖZET

Günümüzde endoskopik III. ventrikülostomi, non-kommünike hidrosefalide ilk tedavi seçeneği olarak kabul edilmektedir. Hekimlerin hastalarına şanttan bağımsız bir hayat sunabilme arzusu, bu tekniğin ideal sayılamayacak hasta gruplarında da uygulanmaya başlamasını sağlamıştır. Bu çalışmada amaç, endoskopik III. ventrikülostomi uygulanan bir yaşından küçük 31 hastayı geriye dönük olarak gözden geçirerek, başarı ve komplikasyon oranlarını sunmaktır.

Hastaların 17'si erkek, 14'ü kızdı ve yaş ortalaması 4 aydı. Endoskopik III. ventrikülostomi sonrası şant gerektirmeyen tüm olgular başarılı olarak kabul edildi. Ortalama takip süresi 25 aydı. Hastaların % 71'inde başarı sağlandı. Bir olguda geçici 3. sinir parezisi gözlemlendi.

Sonuç olarak endoskopik III. ventrikülostomi, bir yaşından küçük hastalara da şanttan bağımsız bir hayat sürme şansını sunabilir.

Anahtar kelimeler: Endoskopi, ventrikülostomi, hidrosefali

SUMMARY

The role of endoscopic third ventriculostomy in patients less than one year old

Currently, endoscopic third ventriculostomy is considered as the first choice in the treatment of non-communicating hydrocephalus. But the urge of the physician, to provide a shunt-free survival for his patients, leads to performing the procedure in a diverse group of patients. The aim of this study was to review 31 cases of endoscopic third ventriculostomy, performed in patients less than one year old, retrospectively, to report the rates of success and complications. Seventeen of the patients were male and 14 was female. The average age of the patients was 4 months. All the cases, who did not require a shunt surgery following endoscopic third ventriculostomy, was considered as successful. Average follow-up period was 25 months. The rate of success was % 71. A transient 3rd nerve paresis was observed in one of the patients. As a conclusion, endoscopic third ventriculostomy can provide a shunt-free survival, also for the patients less than one year old.

Key words: Endoscopy, ventriculostomy, hydrocephalus

Günümüzde endoskopik III. ventrikülostomi, non-kommünike hidrosefalide ilk tedavi seçeneği olarak kabul edilmektedir (1). Hekimlerin hastalarına şanttan bağımsız bir hayat sunabilme arzusu, bu tekniğin ideal sayılamayacak hasta gruplarında da uygulanmaya başlamasını sağlamıştır (2). Yakın bir geçmişe kadar, araknoid granülasyonlar tamamen gelişmediği için, bir yaş altı hastalarda endoskopik III. ventrikülostominin uygulanmaması gerektiği düşünülürken (3), yayımlanan çalışmalar, bu olgularda da, başarı oranları düşük olmakla birlikte, uygun olan tüm durumlarda endoskopinin rutin olarak kullanılabilineceğini göstermiştir (4).

Bu çalışmada amaç, 1996-2002 yılları arasında endos-

kopik III. ventrikülostomi uygulanan, bir yaşından küçük 31 hastayı geriye dönük olarak gözden geçirmek; ve edinilen tecrübeyi değerlendirerek, başarı ve komplikasyon oranlarını sunmaktır.

MATERYAL ve METOD

Marmara Üniversitesi Tıp Fakültesi Nöroşirürji Anabilim Dalı'nda Nisan 1996 ile Mayıs 2002 tarihleri arasında, hidrosefali tanısı ile endoskopik III. ventrikülostomi yapılan, bir yaşından küçük 31 hastanın dosya verileri, ameliyat notu bilgileri, radyolojik tetkikleri, ve operasyon görüntüleri retrospektif olarak incelendi. Hastaların 17'si erkek, 14'ü kızdır. Hastaların yaşları 1 ay ile 9 yaş arasında değişmekte olup, ortalama 4 aydır. Cerrahi sonrası takip süresi 3 ay ile 64 ay arasında değişmekte olup, ortalama 25 aydır. Hastaların klinik

değerlendirmeleri en son kontrol muayeneleri göz önünde bulundurularak yapıldı ve endoskopik III. ventrikülostomi sonrası şant gerektirmeyen tüm olgular başarılı olarak kabul edildi.

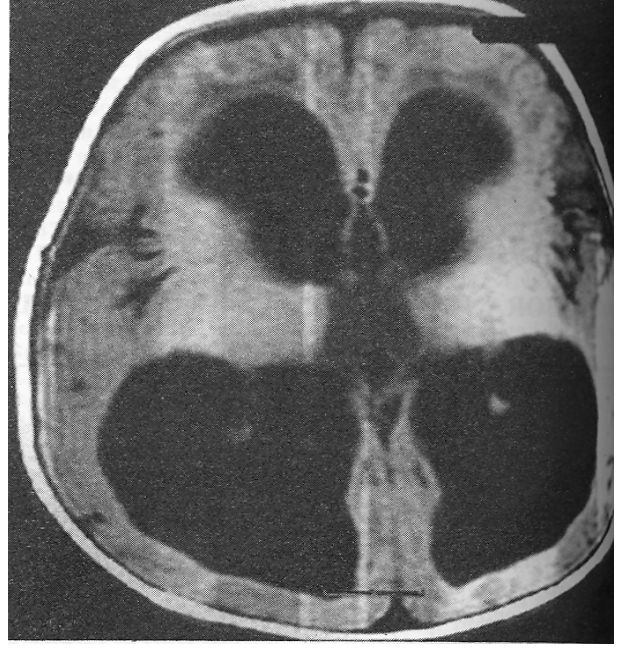
Cerrahi teknik: Hastalar genel anestezi altında, sırt üstü, baş 25 derece fleksiyonda konumlandı. Orta hattın 2.5 cm sağ yanına, koronel sütürü ortalayacak şekilde 3 cm'lik cilt insizyonu ile cilt ve cilt altı geçildi, periost iki yana sıyrıldı. Perforatör yardımıyla bir adet burr-hole açıldı. Dura artı şeklinde açıldı ve bipolar ile yakıldı. Pia 0.5 cm uzunluğunda bipolar ile yakıldıktan sonra, 15 numara bistüri ile kortikal kesi yapıldı. Önce bir ponksiyon iğnesi ile sağ yan ventrikülün ön boynuzuna girildi. Ventriküle kaç santimetrede girildiği ve iğnenin trasesi not edildi. Ponksiyon iğnesi çekildi ve aynı traseden endoskopun kılıfı sokuldu. Mandren çekildi. BOS (beyin omurilik sıvısı) geldiği görülünce rijid endoskop (0 derece teleskop, Gaab, Karl Storz, Tutlingen, Almanya) kılıftan içeri sokularak sağ yan ventrikülün ön boynuzuna girildi. Koroid pleksus takip edilerek foramen Monro'ya ulaşıldı. Septal ven, anterior kaudat ven, talamostriat ven ve internal serebral ven, ana anatomik yapılar olarak görüldü. Forniks yapıları korunarak, foramenen geçildi ve III. ventriküle girildi. Üçüncü ventrikülün tabanında infundibular recess ve mamiller cisimcikler görüldü. Mamiller cisimciklerin hemen önünde incelmış ve saydamlaşmış olan tuber cinerium görüldü. Tuber cinerium, mamiller cisimciklerin baziler artere zarar vermeyecek kadar önünden ve orta hattan delindi. Delik açıldıktan sonra, önce 3 numara, daha sonra da 4 numara Fogarty kateteri ile delik genişletildi. Ventrikülostominin kenarlarından gelişen küçük kanamalar, irrigasyon veya Fogarty kateterin balonu ile tampon yapılarak durduruldu. İşlem tamamlanınca endoskop çekildi ve endoskopun trasesi, spongoastan veya gelfoam gibi emilebilir bir ajanla tıkandı. Periost, cilt altı ve cilt "su geçirmez" tarzda kapatıldı.

BULGULAR

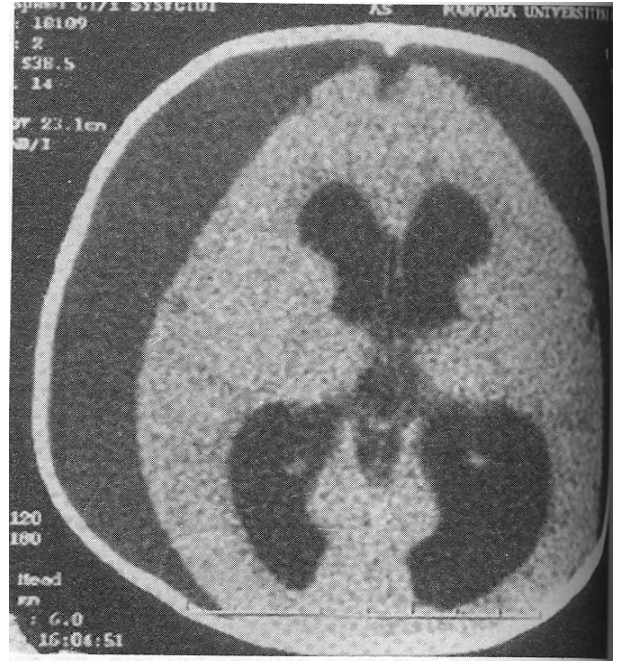
Yapılan 31 cerrahi girişimin hepsinde işlem teknik olarak tamamlanabilmiştir. Otuzbir hastanın 22'sinde başarı sağlanmış ve başarı oranı % 71 olarak hesaplanmıştır. Başarı sağlanamayan 9 hastanın 8'inde işlem sonrasında klinik tabloda bir düzelme olmamış veya takibinde baş çevresi artmaya devam etmiştir. Bu hastalara endoskopik III. ventrikülostomiden 1 ila 5 ay arasında değişen bir süre sonrasında ventriküloperitoneal şant takılmıştır. Dokuzuncu hasta ise operasyondan 5 ay sonra acil servise nöbet geçirerek gelmiş ve yapılan tetkiklerinde bilateral subdural kolleksiyon tespit edilmiştir (Şekil 1). Bu hastaya subduroperitoneal şant takılmıştır. Bu seride cerrahi mortalite yoktur. Bir olguda operasyondan sonra 3. sinir parezisi gelişmiş, fakat bu da 2 ay içerisinde tamamen düzelmiştir.

TARTIŞMA

Sürekli gelişen valv teknolojisine karşın, şantlar beklen-



A



B

Şekil 1. Hastanın endoskopik III. ventrikülostomiden önceki (A) ve operasyondan beş ay sonraki (B) görüntülemeleri. Hastaya subduroperitoneal şant takıldı.

tiyi karşılayamamaktadır. Şant takılan hastaların % 33'ü bir yıl, % 50'si 2 yıl ve % 70'i de 10 yıl içerisinde, şant disfonksiyonu ile karşı karşıya kalmaktadır (5). Özellikle pediatrik yaş grubu söz konusu olduğun-

da, uzun yaşam beklentisinden ötürü, şant cerrahisi beraberinde uzun bir sorunlar listesini gündeme getirmektedir. Literatürde, 31 yaşında bir hastaya ömrü boyunca 56 kez şant revizyonu yapıldığı bildirilmiştir (6). Yaşanan şant komplikasyonları alternatif tedavi seçeneklerini gündeme getirmiş ve nöroendoskopik ekipmanların gelişmesiyle birlikte, endoskopik III. ventrikülostomi son 20 yıl içerisinde tekrar popüler hale gelmiştir (7).

Endoskopik III. ventrikülostomi için ideal hastanın özellikleri şu şekilde özetlenebilir; ventriküler sistemden subaraknoid boşluklara geçiş olmaması, fakat subaraknoid aralıktan venöz sisteme BOS (beyin omurilik sıvısı) emiliminin mevcut olması (8). Bu kriterler her ne kadar basit gözükse de, klinik olarak uygulanması hemen hemen imkansızdır. Çünkü, ventriküler sistemdeki herhangi bir obstrüksiyon günümüzdeki mevcut radyolojik görüntüleme teknikleri ile detaylı bir şekilde gösterilebilse bile, subaraknoid mesafeden BOS emilimini mevcut teknikler ile gösterebilmek mümkün değildir (9). Bu açıdan bakıldığında, endoskopik III. ventrikülostomi için en uygun hasta grubu, edinilmiş aqueduct stenozu olgulardır. Çünkü, bu olgularda hem obstrüksiyonun nedeni bilinmektedir, hem de obstrüksiyondan önce hidrosefali görülmediği için subaraknoid mesafeden emilimin yeterli olduğu varsayılmaktadır (10). Bu hasta grubunda endoskopik III. ventrikülostominin başarıları % 90'lara varmaktadır (6). Fakat, literatürdeki serilere genel olarak bakıldığında, başarı oranları % 50 ila % 90 arasında değişmektedir. Bunun en önemli nedeni ise, hekimin hastasına şanttan bağımsız bir hayat sunabilme isteğinin, endoskopik III. ventrikülostominin ideal sayılamayacak hasta gruplarında da denenmesine yol açmasıdır (2).

Yakın bir geçmişe kadar, araknoid granülasyonlar tamamen gelişmediği için, bir yaş altı hastalarda endoskopik III. ventrikülostominin uygulanmaması gerektiği düşünülmekteydi (3). Yayınlanan serilerde, bir yaşın altındaki hastaların başarı oranı, bir yaşın üzerindeki hastaların başarı oranları ile kıyaslandığında sonuçlar anlamlı olarak düşük bulunmuştur (7,11). Getirilen öneri, bu hastalara önce şant takıp, hastalar 2 yaşına gelene kadar vakit kazanmak ve kafa içi basıncını düşürerek araknoid granülasyonların gelişmesi için şans tanınmasını sağlamak idi (12). Fakat daha sonra yayınlanan serilerde, öncesinde şant takılmamış olan hastalarda endoskopik III. ventrikülostominin istatistiksel olarak daha başarılı olduğu ortaya konmuştur (11). Günümüze

geldiğimizde ise eğilim, uygun olan tüm olgularda, yaş gözetmeksizin, endoskopik III. ventrikülostominin uygulanması; başarı oranı düşük bile olsa mümkün olan tüm hastalara şanttan bağımsız bir hayat sürme lüksünü sunabilmek doğrultusundadır (4). Hatta Jones ve ark. (13), 1200 g'lık prematür bir bebeğe endoskopik III. ventrikülostomi yaptıklarını ve sonucun başarılı olduğunu bildirmişlerdir. Bu çalışmada 31 olgulu bir seri sunuldu ve başarı oranı % 71 olup, bu hastalara şanttan bağımsız bir hayat sürme şansı tanınabildi.

Bir yaşından küçük bir hastada endoskopik III. ventrikülostomi yapılmadan önce radyolojik tetkikler detaylı bir şekilde incelenmelidir. Koronal kesitlerde, foramen Monro seviyesinde, III. ventrikülün genişliği en az 7 mm olmalıdır; aksi takdirde endoskop hipotalamik hasara yol açabilir (14). Mid-sagittal kesitlerde, baziler bifurkasyon ve tuber cinerium anatomisi not edilmelidir. Ayrıca, mid-sagittal kesitlerde III. ventrikülün tabanına dikkat edilmelidir; zira III. ventrikül tabanının aşağı doğru bombe olduğu olgularda endoskopik III. ventrikülostomi daha güvenli bir şekilde yapılabilir (15).

Bu seride, bir olguda geçici 3. sinir parezisi gelişti. Bu tip komplikasyonlar genelde taban perforasyonu esnasında gerçekleşmektedir. Bu nedenle önerilen, deliğin mammiller cisimcikler ile infundibular recess arasına, tam orta hatta, bipolar koter probu gibi sert ve kaymayacak bir aletle, eğer taban ince ise künt olarak, kalın ise düşük enerji ile termal olarak açılmasıdır (16). Termal enerji kullanılan olgularda, ısıya bağlı komplikasyonları engellemek için perforasyon esnasında sürekli irrigasyon kullanılmalıdır. Perforasyon amacı ile kullanılan Fogarty kateterinin, yumuşak olduğu için, arkaya kayarak baziler arteri yaraladığı ve hastanın kaybedildiği literatürde bildirilmiştir (17).

Sonuç olarak, deneyimli ellerde endoskopik III. ventrikülostomi, bir yaşından küçük olan hastalara da, şanttan bağımsız bir hayat sürme şansını tanıyabilir.

KAYNAKLAR

1. Foroutan M, Mafee MF, Dujovny M: Third ventriculostomy, phase-contrast cine-MRI and endoscopic techniques. *Neurol Res* 20:443-448, 1998.
2. Sainte-Rose C, Chumas P: Endoscopic third ventriculostomy. *Techniques in Neurosurgery* 1(3):176-184, 1996.
3. Kelly PJ: Stereotactic third ventriculostomy in patients with non-tumoral adolescent/adult onset aqueductal stenosis and symptomatic hydrocephalus. *J Neurosurg* 75:865-873, 1991.

4. **Buxton N, Macarthur D, Malucci C, et al:** Neuroendoscopic third ventriculostomy in patients less than one year old. *Pediatr Neurosurg* 29(2):73-76, 1998.
5. **Ammirati M, Raimondi A:** Cerebrospinal fluid shunt infections in children: a study of the relationship between the etiology of the hydrocephalus, age at the time of shunt placement, and infection. *Childs Nerv Syst* 3:106-9, 1987.
6. **Hopf NJ, Grunert P, Fries G, et al:** Endoscopic third ventriculostomy: Outcome analysis of 100 consecutive procedures. *Neurosurgery* 44(4):795-806, 1999.
7. **Kim SK, Wang KC, Cho BK:** Surgical outcome of pediatric hydrocephalus treated by endoscopic III. ventriculostomy: prognostic factors and interpretation of postoperative neuroimaging. *Child's Nerv Syst* 16:161-169, 2000.
8. **Baskin JJ, Manwaring KH:** Endoscopic third ventriculostomy for obstructive hydrocephalus. In: Rengachary SS, Wilkins RH (eds). *Neurosurgical Operative Atlas*. Illinois, AANS, Vol 5:241-246, 1996.
9. **Scarrow AM, Cohen AR:** Neuroendoscopy. In: Albright AL, Pollack IF, Adelson PD (eds). *Principles and Practice of Pediatric Neurosurgery*. New York, Thieme, 91-106, 1999.
10. **Jimenez DF:** Third ventriculostomy. In: Jimenez DF (ed). *Intracranial Endoscopic Neurosurgery-Neurosurgical Topics*. Illinois, AANS, 101-110, 1998.
11. **Scarrow AM, Levy EI, Pascucci L, et al:** Outcome analysis of endoscopic III. ventriculostomy. *Child's Nerv Syst* 16:442-445, 2000.
12. **Teo C, Jones R:** Management of hydrocephalus by endoscopic third ventriculostomy in patients with myelomeningocele. *Pediatr Neurosurg* 25:57-63, 1996.
13. **Jones RF, Kwork BC, Stening WA, et al:** The current status of endoscopic third ventriculostomy in the management of non-communicating hydrocephalus. *Minimally Invasive Neurosurg* 37:28-36, 1994.
14. **Roth PA, Cohen RA:** Management of hydrocephalus in infants and children. In: Tindall GT, Cooper PR, Barrow DL (eds). *The Practice of Neurosurgery*. Baltimore, Williams & Wilkins, 2707-2728, 1996.
15. **Hoffman HJ, Harwood-Nash D, Gilday DL:** Percutaneous third ventriculostomy in the management of noncommunicating hydrocephalus. *Neurosurgery* 7:313-321, 1980.
16. **Frerebeau P, Guillen M, Privat JM:** Ventriculostomie percutanée non stéréotaxique par sonde a ballonnet gonflable. *Neurochirurgie* 28:331-334, 1982.
17. **Schroeder HWS, Warzok RW, Assaf JA:** Fatal subarachnoid hemorrhage after endoscopic third ventriculostomy. Case report. *J Neurosurg* 90:153-155, 1999.