

# Bilgisayarlı Tomografi ile Hesaplanan Haunsfield Ünitesinin Plevral Sıvı Transüda-Eksüda Ayrımındaki Tanısal Değeri ve Plevral Sıvı Nötrofil/Lenfosit Oranı ile Karşılaştırılması

## Diagnostic Value of Hounsfield Unit Calculated by Computed Tomography in Pleural Fluid Transudate-Exudate Differentiation and Comparison with Pleural Fluid Neutrophil/Lymphocyte Ratio

<sup>1</sup>Mine GAYAF  
<sup>2</sup>Merve AYIK TÜRK  
<sup>3</sup>Ceyda ANAR  
<sup>1</sup>Gülru POLAT  
<sup>4</sup>Seher SUSAM  
<sup>1</sup>Filiz GÜLDAVAL  
<sup>5</sup>Akın ÇİNKOĞLU

<sup>1</sup>Sağlık Bilimleri Üniversitesi, Dr. Suat Seren Göğüs Hastalıkları ve Cerrahisi Eğitim ve Araştırma Hastanesi, Göğüs Hastalıkları Kliniği, İzmir, Türkiye  
*Department of Chest Diseases, University of Health Science, Dr. Suat Seren Chest Diseases and Surgery Training and Research Hospital, Izmir, Turkey*

<sup>2</sup>Bozyaka Eğitim Araştırma Hastanesi, Göğüs Hastalıkları Anabilim Dalı, İzmir, Türkiye  
*Department of Pulmonary Medicine, Bozyaka Training and Research Hospital, Izmir, Turkey*

<sup>3</sup>Katip Çelebi Üniversitesi Tıp Fakültesi, Göğüs Hastalıkları Anabilim Dalı, İzmir, Türkiye

### ÖZ

**Amaç:** Bu çalışmanın amacı, bilgisayarlı tomografide hesaplanan Haunsfield ünitesi (HU) değerinin plevral sıvı transüda-eksüda ayrımındaki değerini ortaya koymak ve ayırım açısından plevranın radyolojik özellikleri ve plevral sıvı nötrofil/lenfosit oranı (NLR) ile karşılaştırmaktır.

**Gereç ve Yöntemler:** Çalışmada, 2008-2018 yılları arasında torasentez ile plevra sıvısı örnekleme yapılan hastalar tek merkezde, retrospektif olarak incelendi. Toraks bilgisayarlı tomografide sıvının en fazla olduğu üç ayrı kesitten HU ölçümü yapıldı. HU için optimal cut-off değeri belirlendi. Plevranın bilgisayarlı tomografi görünümüleri ve plevral sıvı NLR'nin transüda-eksüda ayrımındaki yeri karşılaştırıldı.

**Bulgular:** Çalışmada 411 hasta incelendi. Tek taraflı plevra sıvılarının eksüda olma durumunun daha yüksek olduğu saptandı ( $p=0,001$ ). Plevral nodül ve plevral lokülasyon özellikleri eksüda niteliğindeki sıvılarda daha sık görülmekle birlikte transüda-eksüda ayrımında istatistiksel olarak anlamlılık görülmedi. Plevral sıvı NLR ile transüda ve eksüda olma durumu arasında ve plevra sıvısı NLR ile HU değeri arasında bir ilişki izlenmemiş olup istatistiksel olarak anlamlı bir sonuca ulaşılamadı. Plevra sıvısı HU değeri ile transüda-eksüda ayrımında opaklı-opaksız çekimlerde anlamlı bir fark saptanmadı. Transüda-eksüda ayrımında HU için optimal cut-off değeri 7,9 olarak hesaplandı ve 7,9 değerine göre duyarlılık %45,8, özgüllük %86,3, pozitif prediktif değer %86,3, negatif prediktif değer %25,6 olarak saptandı. HU 7,9'un üzerinde olan hastaların; 7,9 ve altında olan hastalara göre 5,33 kat eksüda olma ihtimali fazla olarak bulundu ( $p=0,001$ ).

**Sonuç:** Çalışmamız plevra sıvısının bilgisayarlı tomografide HU değeri ile plevranın radyolojik özelliklerinin karşılaştırıldığı en geniş seridir. HU için optimal cut-off değeri

**Cite this article as:** Gayaf M, Ayık Türk M, Anar C, Polat G, Susam S, Güldaval F, et al. Bilgisayarlı Tomografi ile Hesaplanan Haunsfield Ünitesinin Plevral Sıvı Transüda-Eksüda Ayrımındaki Tanısal Değeri ve Plevral Sıvı Nötrofil/Lenfosit Oranı ile Karşılaştırılması. Journal of Izmir Chest Hospital 2021;36(1):14–20.

**Geliş (Received):** November 05, 2021 **Kabul (Accepted):** January 24, 2022 **Çevrimiçi (Online):** April 24, 2022

**Sorumlu yazar (Correspondence author):** Gülru POLAT, MD. Sağlık Bilimleri Üniversitesi, Dr. Suat Seren Göğüs Hastalıkları ve Cerrahisi Eğitim ve Araştırma Hastanesi, Göğüs Hastalıkları Kliniği, İzmir, Turkey.

**Tel:** +90 536 834 62 91 **e-mail:** gulruerbay@yahoo.com

© Copyright 2022 by Journal of Izmir Chest Hospital - Available online at www.ighdergisi.org

Department of Chest Diseases, Katip Çelebi University Faculty of Medicine, İzmir, Turkey

<sup>4</sup>Dr. Suat Seren Göğüs Hastalıkları ve Cerrahisi Eğitim Araştırma Hastanesi, Radyoloji Anabilim Dalı, İzmir, Türkiye  
Department of Radiology, Dr. Suat Seren Chest Diseases and Surgery Training and Research Hospital, İzmir, Turkey

<sup>5</sup>Ege Üniversitesi Tıp Fakültesi, Radyoloji Anabilim Dalı, İzmir, Türkiye  
Department of Radiology, Ege University Faculty of Medicine, İzmir, Turkey

#### ORCID ID

**MG** : 0000-0003-1375-6221  
**MAT** : 0000-0003-3106-7403  
**CA** : 0000-0002-3922-5800  
**GP** : 0000-0002-2211-1268  
**SS** : 0000-0003-2021-4594  
**FG** : 0000-0002-7712-5093  
**AÇ** : 0000-0003-3396-3949



7,9 olup, HU değerinin 7,9'un altında olması transüda olma ihtimalini artırmaktadır. İnvaziv işlem yapılamayan ya da tanısız işlem öncesi transüda-eksüda ayırımında HU ölçümünün invaziv olmayan bir yöntem olarak kullanılabilmesi düşünüldü.

**Anahtar kelimeler:** Bilgisayarlı tomografi, Haunsfield ünitesi, nötrofil/lenfosit oranı, plevral sıvı.

#### ABSTRACT

**Objective:** This study aims to reveal the value of Hounsfield unit (HU) calculated on computed tomography (CT) in pleural fluid transudative-exudate differentiation and to compare it with the radiological features of the pleura and the pleural fluid neutrophil/lymphocyte ratio (NLR).

**Material and Methods:** Patients who underwent thoracentesis between 2008 and 2018 were analyzed retrospectively in a single center. On thorax CT, HU was measured from three different sections with the highest amount of fluid. The optimal cutoff value was determined for HU. The CT views of the pleura and the pleural fluid NLR were compared with their place in the transudate-exudate distinction.

**Results:** A total of 411 patients were examined. It was determined that the exudate status of unilateral pleural fluids was higher ( $p=0.001$ ). Although pleural nodule and pleural loculation features were seen more frequently in fluids of exudate nature, there was no statistical significance in the distinction between transudate and exudate. No correlation was observed between pleural fluid NLR and the state of being transudate and exudate, and between pleural fluid NLR and HU value. There was no significant difference between pleural fluid HU value and transudate-exudate differentiation in opaque and non-opaque images. The optimal cutoff value for HU was calculated as 7.9 in the differentiation of transudate-exudate, and the sensitivity was 45.8%, specificity 86.3%, positive predictive value 86.3%, and negative predictive value 25.6% according to the value of 7.9. When the HU of pleural fluid is above 7.9; the probability of having an exudate was found to be 5.33 times higher ( $p=0,001$ ).

**Conclusion:** Our study is the largest series in which the HU value of the pleural fluid on CT and the NLR of the pleura fluid were compared. The optimal cutoff value for HU is 7.9, and a HU value below 7.9 increases the possibility of transudate. It was thought that HU measurement could be used as a noninvasive method in the differentiation of transudate-exudate before invasive procedure or diagnostic procedure.

**Keywords:** Computerized tomography, Hounsfield unit, neutrophil/lymphocyte ratio, pleural fluid.

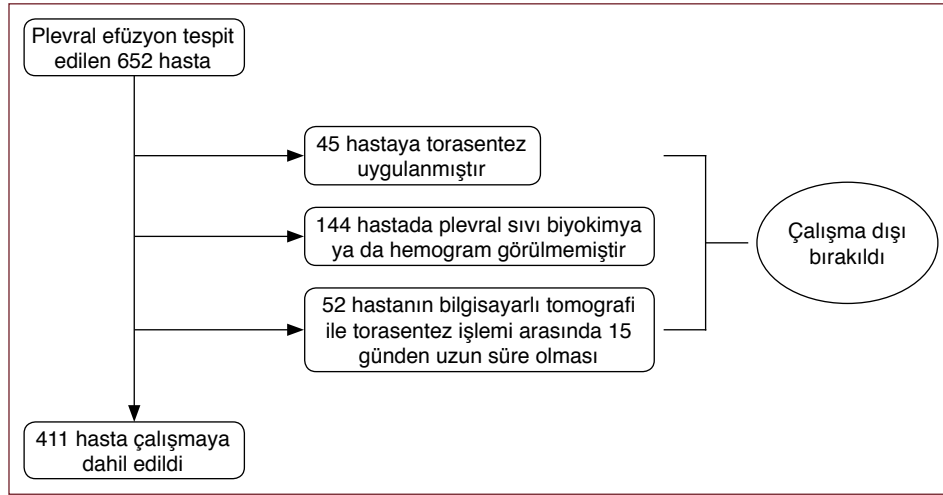
## GİRİŞ

Plevra, seröz bir membran olup, visseral ve pariyetal plevra olmak üzere iki yapaktan oluşur. Çeşitli nedenlerle bu potansiyel boşlukta plevra sıvısının salgılama ve emilim süreçleri arasındaki dengenin bozulması anormal sıvı birikimine neden olur.<sup>[1]</sup> Plevral efüzyonlar transüda ve eksüda olmak üzere ikiye ayrılır. Transüda artan hidrostatik basınçtan veya azalmış kolloid onkotik basınçtan kaynaklanır ve transüdanın en sık sebepleri konjestif kalp yetmezliği, nefrotik sendrom ve karaciğer sirozudur. Eksüda ise mikrovasküler dolaşımın geçirgenliğinin artmasından kaynaklanır ve genellikle inflamatuvar veya neoplastik süreçlere bağlıdır.<sup>[2]</sup>

Anamnez, fizik muayene ve görüntüleme yöntemleri plevral efüzyonun oluşum nedeni konusunda ön tanıları oluşturmamıza yardımcı

olmakla birlikte transüda-eksüda ayırımında kesin sonuca ulaşabilmek için torasentez yapılmalıdır. Torasentez pariyetal ve visseral plevra yaprakları arasında toplanmış sıvının iğne yardımıyla drene edilmesidir. Drene edilen sıvının Light kriterlerine göre analizi ile sıvının transüda-eksüda ayırımı yapılabilmektedir. Girişimsel bir işlem olması nedeniyle torasentezin pnömotoraks, hemotoraks, plevra enfeksiyonu, cilt altı amfizemi ve işlem yerinde ağrı gibi komplikasyonları mevcuttur. Sistemik antikoagülan kullanımı, az miktarda plevra sıvısının olması, mekanik ventilasyon ihtiyacı olan solunum yetmezliği durumu ve herpes zoster veya iğne giriş yerinde cilt enfeksiyonunun bulunması işlem için görece kontrendikasyonlardır ve bu durumda görüntüleme yöntemlerinin tanısız değeri artar.<sup>[3]</sup>

Serum nötrofil/lenfosit oranı (NLR), serum inflamasyon belirteci ve bu oranın yüksek olması özellikle malignitelerde kötü prognoz-



Şekil 1: Çalışmaya dahil edilen hastaların algoritması.

la ilişkilendirilmektedir. Artmış kan NLR değeri sistemik inflamasyon ve akciğer kanseri aktivitesi ile ilişkiliyse plevra sıvısı NLR’de plevra aralığının ve çevresindeki akciğer parankiminin lokal inflamatuvar durumunun bir göstergesi olabilir.<sup>[4]</sup>

Bilgisayarlı tomografi (BT) günümüzde sık kullanılan ve ulaşılması kolay bir görüntüleme yöntemidir. BT, plevra sıvısının ve plevranın yapısal özelliklerini detaylı inceleme imkânı sunmakta ve BT ile plevra sıvısının yoğunluğuna göre Haunsfield ünitesi (HU) ölçümü yapılabilmektedir. Bu çalışmada, BT’de plevra sıvısının HU değeri, plevranın radyolojik özellikleri ile plevra sıvısı NLR değerinin transüda ve eksüda ayırımındaki tanısal değerinin araştırılması amaçlandı.

## GEREÇ ve YÖNTEM

### Hasta Popülasyonu

Bu çalışmada, 2008-2018 yılları arasında torasentez işlemi yapılan hastalar, tek merkezde, retrospektif olarak incelendi. Etik Kurul Komitesi tarafından E.512071 sayılı onay ile çalışmaya başlandı ve bilgilendirilmiş onam alınmasından feragat edildi. Toraks BT ile plevral efüzyon tespit edilen ve torasentez işlemi uygulanan hastalar çalışmaya dahil edildi. Plevral efüzyon tanısı ile BT ve torasentez işlemi arasında 15 günden uzun süre olan hastalar, torasentez uygulanmayan ya da torasentez işlemini kabul etmeyen hastalar ve hastane veri sisteminde yeterli klinik verisi olmayan hastalar çalışma dışı bırakıldı (Şekil 1).

Plevral efüzyonlar Light kriterlerine göre sınıflandırıldı. Plevra sıvısı protein/serum protein oranı  $>0,5$ , plevra sıvısı laktat dehidrogenaz (LDH)/serum LDH oranı  $>0,6$  ve plevra sıvısı LDH, normal LDH’nin üst sınırının üçte ikisinden fazla ise (kurumumuzda 225 IU/L) eksüda olarak kategorize edildi. Ayrıca plevra sıvısı nötrofil ve lenfosit değerleri ölçülüp oranlanarak plevra NLR değeri elde edildi. Torasentez sıvı örneği ayrıca mikrobiyoloji ve patoloji laboratuvarlarında analiz edildi.

### Bilgisayarlı Tomografi Analizi

Tüm BT’ler Toshiba 16 kesitli multidedektör BT (multislice BT) cihazı ile çekildi. Kesit kalınlığı 2–3 mm, rekonstrüksiyon 1 mm idi. Akut böbrek yetmezliği ya da kronik böbrek yetmezliği olan hastalarda,

kontrast nefropati için yüksek riskli hastalarda (dehidratasyon, diabetes mellitus vb.), kontrast maddeye alerjisi olan hastalarda veya BT endikasyonu gerekli olmadığında intravenöz kontrast madde uygulanmadı. Kontrastlı BT çekilen hastalara 1 mg/kg, anjiyo BT çekilen hastalara 1,5 mg/kg kontrast madde verildi.

Toraks BT’de sıvı genişliğinin en fazla olduğu üç ayrı kesitten HU ölçümü yapıldı. Değerlendirme için üç HU değerinin ortalaması kullanıldı. Plevra nodülleri, plevra kalınlaşması ve plevranın lokülasyonu gibi BT özellikleri kaydedildi. Plevrada nodül ve lokülasyon içeren sıvılar kompleks olarak sınıflandırılırken, çizgi içeren ya da hiçbir özellik içermeyen sıvılar basit olarak sınıflandırıldı. Tüm BT taramaları, hasta bilgilerine kör olan iki radyolog tarafından yapıldı. HU ölçümleri iki deneyimli radyolog tarafından ayrı ayrı yapıldı; farklı sonuçlanan ölçümler iki radyolog tarafından birlikte değerlendirilip fikir birliği sağlandı.

### İstatistiksel Analiz

Araştırmada elde edilen veriler, “Statistical Package for Social Sciences (SPSS)” 18.0 programında oluşturulan veri tabanına girildi. Sürekli değişkenlerin normal dağılıma uygunluğu test edildi. Plevra sıvılarının HU değeri ile “Receiver Operating Characteristic (ROC)” analizi yapıldı ve Youden indeksine göre en uygun cut-off değeri belirlendi. Aynı cut-off değerleri kullanılarak Odds ratio hesaplandı.

## BULGULAR

Çalışmamızda 411 hasta değerlendirildi. Medyan yaşı 66 (yaş aralığı: 15–95) yıl olan hastaların 129’u (%29,7) kadın, 289’u (%70,3) erkekti. Hastaların ve plevra sıvısının karakteristik özellikleri Tablo 1’de özetlendi.

Plevra sıvısının transüda ve eksüda olma durumuna göre hastaların ve plevra sıvılarının özellikleri Tablo 2’de gösterildi.

Transüda-eksüda ayırımında HU değeri için cut-off 7,9 olarak hesaplandı. Duyarlılık %45,8, özgüllük %86,3, pozitif prediktif değer %86,3, negatif prediktif değer %25,6 idi (Şekil 2, 3).

HU 7,9’un üzerinde hesaplanan (n=165) hastaların 155’i (%45,9) eksüda iken, 7,9 ve altında hesaplanan (n=246) hastaların 63’ü (%86,3) transüdaydı. Eksüdaların ortalama HU değeri  $7,82 \pm 6,21$  iken,

Tablo 1: Hastaların ve plevral sıvının özellikleri		
Özellikler	n	%
Yaş (median)	66 (15–95)	
Cinsiyet		
Kadın	289	70,3
Erkek	122	29,7
Bilgisayarlı tomografi		
Opaklı	188	45,7
Opaksız	223	54,3
Plevral sıvının yeri		
Sağ	180	43,80
Sol	133	32,36
Plevral yapı		
Bilateral	98	23,84
Hiçbiri	22	5,35
Plevral nodül	39	9,49
Plevral çizgi	280	68,13
Plevral lokülasyon	70	17,03
Plevral özellik		
Kompleks	109	26,52
Basit	302	73,48
Ampiyem	20	0,9
Sıvı		
Eksüda	338	82,24
Transüda	73	17,76
Hastanın son tanısı		
Pnömoni	90	21,9
Karsinom	214	52,1
Tüberküloz	32	7,8
Kollajen doku hastalığı	5	1,2
Kronik kalp yetmezliği	46	11,2
Diğer tanılar	24	5,8

transüdaların ortalama HU değeri  $4,46 \pm 5,41$  idi. HU 7,9 ve altında olan hastaların, 7,9'un üzerinde olan hastalara göre 5,33 kat transüda olma durumu fazlaydı [%95 güven aralığı (CI) 2,64–10,7,  $p=0,001$ ] (Tablo 3).

Plevra sıvılarının HU değeri ile toraks BT özellikleri arasında istatistiksel bir ilişki saptanmadı (Tablo 4).

Plevra sıvısı NLR ile transüda ve eksüda olma durumu arasında ve plevra sıvısı NLR ile HU değeri arasında bir ilişki izlenmedi ve istatistiksel olarak anlamlı bir sonuca ulaşamadı ( $p=0,601$ ) (Tablo 5).

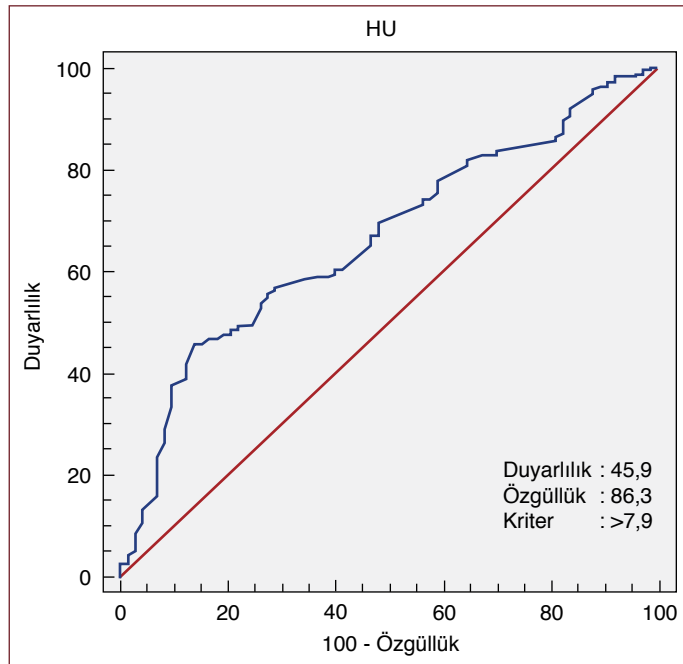
## TARTIŞMA

Plevra sıvılarının etyolojisinin saptanmasında, torasentez gibi basit girişimsel işlemlerden plevra biyopsisi ve tanısal torakoskopiye kadar giden birçok invaziv tanısal işlem ihtiyacı olabilmektedir. İlk aşama-

Tablo 2: Plevral sıvının transüda ve eksüda olma durumuna göre hastaların ve plevral sıvıların özellikleri			
Hasta özellikleri	Sıvı özelliği		p
	Eksüda	Transüda	
Cinsiyet			
Kadın	240	49	0,605
Erkek	98	24	
Bilgisayarlı tomografi			
Opaklı	154	34	0,875
Opaksız	184	39	
Sıvının yeri			
Tek taraflı	278	35	0,001
İki taraflı	60	38	
Plevral yapı			
Hiçbiri	15	7	0,117
Plevral nodül	35	4	
Plevral çizgi	227	53	
Plevral lokülasyon	61	9	
Plevral özellik			
Kompleks	96	13	0,087
Basit	242	60	
Plevral nodül	35	4	0,28
Plevral çizgi	227	53	0,443
Plevral lokülasyon	61	9	0,314
Hastanın son tanısı			
Pnömoni	87	3	
Malignite	193	21	
Tüberküloz	31	1	
Kollajen doku hastalığı	4	1	
Kalp yetmezliği	8	38	
Ampiyem	20	0	0,032
Plevra ya da akciğerde tümör			
Var	196	21	0,001
Yok	142	52	

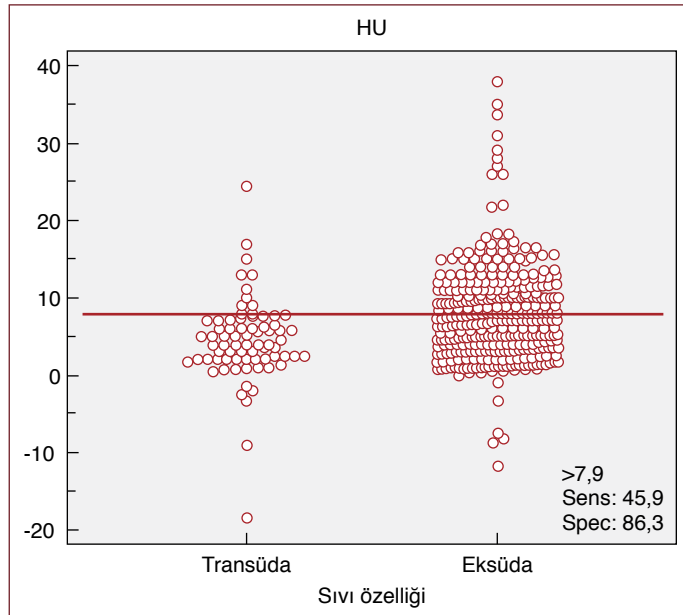
da önerilen tanısal işlem görüntülemedir.<sup>[5]</sup> BT'de plevra sıvılarının dansiteleri, içeriğine bağlı olarak sıvı ve yumuşak doku (0–100 HU) dansitesi arasında değişmektedir. BT'nin plevra sıvılarında dansite ölçümleri ile transüda-eksüda ayırımındaki yeri sınırlıdır.<sup>[6]</sup>

Nandalur ve ark.<sup>[7]</sup> tarafından yapılan çalışmada ( $n=145$ ), eksüdalar için ortalama HU değerinin ( $17,1 \pm 4,4$  HU) transüdalardan ( $12,5 \pm 6,3$  HU;  $p=0,001$ ) yüksek olduğu bulunmuş fakat eksüda ve transüdaların birbirleriyle kesişen HU değerleri nedeniyle HU değerinin transüda ve eksüda ayırımında orta derecede yardımcı olduğu sonucuna ulaşılmıştır. Abramowitz ve ark.<sup>[8]</sup> tarafından yapılan çalışmada ( $n=107$ ), eksüdaların ortalama HU değerinin ( $7,2 \pm 9,4$  HU) transüdalardan



**Şekil 2:** Eksüdalara ve transüdalara ayırmada Haunsfield ünitesi için ROC analizi.

ROC: Alıcı işletim karakteristiği, HU: Haunsfield ünitesi.



**Şekil 3:** Hastaların Haunsfield ünitesi cut-off değerinin 7,9 olarak belirlendiğinde transüda ve eksüda olma durumuna göre dağılımı.

HU: Haunsfield ünitesi.

(10,1±6,9 HU) daha düşük olduğu bulunmuş ( $p=0,24$ ) ve Nandalur ve ark.<sup>[7]</sup> gibi keşişen HU değerleri nedeniyle transüda-eksüda ayırımında kullanılamayacağı sonucuna ulaşılmıştır. Çullu ve ark.<sup>[9]</sup> tarafından yapılan çalışmada (n=106), eksüdaların HU değerlerinin (13,6±5,5 HU) transüdalardan (6,0±3,2 HU) yüksek olduğu bulunmuştur ( $p=0,001$ ). Yalçın-Şafak ve ark.<sup>[10]</sup> tarafından yapılan çalışmada ise (n=128) eksüdaların ortalama HU değerlerinin (9,46±8,15 HU) transüdalara

**Tablo 3:** Transüda-eksüda ayırımında plevral sıvı özelliklerinin, lokalizasyonun ve HU'nun durumuna göre risk tahmini

Parametre	OR	%95 CI	p
HU (>7,9)	5,33	2,648–10,752	0,001
Sıvının yeri (unilateral/bilateral)	5,03	2,939–8,609	0,001
Plevral sıvı (kompleks/basit)	1,8	0,961–3,488	0,87

HU: Haunsfield ünitesi, OR: Odds ratio, CI: Güven aralığı.

**Tablo 4:** Plevral sıvının toraks BT özellikleri ile HU arasındaki ilişki

Parametre	HU	p
Plevral sıvı		
Unilateral	7,92±6,21	0,001
Bilateral	5,01±5,69	
Plevral sıvı		
Kompleks	8,18±6,22	0,08
Basit	6,88±6,18	
Ampiyem		
Var	7,43±6,67	0,742
Yok	7,21±6,20	
BT çekim		
Opaksız BT	7,25±6,13	0,953
Opaklı BT	7,21±6,29	
Plevra veya akciğerde tümör		
Var	7,67±6,05	0,059
Yok	6,72±6,36	

BT: Bilgisayarlı tomografi, HU: Haunsfield ünitesi.

**Tablo 5:** Plevral sıvı eksüda-transüda ayırımında nötrofil, lenfosit, NLR, HU ve plevral kalınlık değerleri

Plevral sıvı	Eksüda	Transüda	p
Yaş	63,91±15,66	71,82±13,06	0,001
Plevral sıvı nötrofil	4497±26396	949±4025	0,001
Plevral sıvı lenfosit	1445±3243	424±721	0,001
Plevral sıvı NLR	5,95±18,09	1,87±2,01	0,601
HU	7,82±6,22	4,46±5,42	0,001
Plevral kalınlık	74,50±37,87	64,84±36,12	0,013

NLR: Nötrofil/lenfosit oranı, HU: Haunsfield ünitesi.

(3,56±9,36 HU;  $p<0,001$ ) göre anlamlı olarak daha yüksek olduğu bulunmuştur. Çalışmamızda eksüdaların HU değerlerinin (7,82±6,21 HU) transüdalara (4,46±5,41 HU) göre yüksek olduğu bulunmuştur.



Çalışmamızda transüda-eksüda ayırımında cut-off değeri 7,9 olarak belirlendiğinde duyarlılık %45,8, özgüllük %86,3 olarak saptanmıştır. Yalçın-Şafak ve ark.<sup>[10]</sup> tarafından yapılan çalışmada eksüdatif efüzyonlar için cut-off değeri  $\geq 5$  HU olarak hesaplandığında duyarlılık %72, özgüllük %70 olarak tespit edilmiştir. Çullu ve ark.<sup>[9]</sup> tarafından yapılan çalışmada ise eksüdatif efüzyonlar için cut-off değeri  $\geq 8,5$  HU olarak hesaplandığında duyarlılık %85, özgüllük %86,7 olarak tespit edilmiştir. Çalışmamızda diğer çalışmalarla benzer olarak HU değerinin, eksüda niteliğindeki sıvılarda transüdalara göre yüksek olmakla birlikte literatür verisiyle benzer olarak sıvıları karakterize etmede kesişen HU değerleri nedeniyle transüda-eksüda ayırımında orta derecede etkili olduğu sonucuna ulaşılmıştır. Sıvıları karakterize etmede HU'nun 7,9 ve altında olduğu değerlerde, transüda niteliğindeki sıvıların eksüdalarla kesişen değerlerinin daha az olması nedeniyle transüdayı öngörmede BT'nin katkı sağladığı görülmekte fakat 7,9'un üzerindeki değerlerde BT'nin HU değerinde tanısal verimliliği azalmaktadır.

Tüm çalışmalar birlikte değerlendirildiğinde, plevra sıvısı HU cut-off değerleri arasında farklı sonuçlar olmakla birlikte birbirine yakın değerler de izlenmektedir. Bu farkın nedeninin HU ölçümü yapılan BT kesitlerindeki ölçümlerin teknik standardizasyonunda kısmi farklılıklar olduğu düşünülmektedir. Daha kesin cut-off değerlerinin belirlenbilmesi adına prospektif çalışmalara ihtiyaç vardır.

Nandalur ve ark.<sup>[7]</sup> ile Abramowitz ve ark.<sup>[6]</sup> kontrast madde kullanımı ile HU değeri arasında bir ilişki saptamamışlardır. Çullu ve ark.<sup>[9]</sup> ile Yalçın-Şafak ve ark.<sup>[10]</sup> da benzer olarak kontrast madde alan ve almayan hastalarda HU değeri ile transüda ve eksüda olma durumu arasında bir ilişki olmadığı sonucuna ulaşmışlardır. Çalışmamızda da literatür verisiyle benzer olarak intravenöz kontrast maddenin HU değerini etkilemediği sonucuna ulaşılmıştır (p=0,875).

Arenas-Jimenez ve ark.<sup>[11]</sup> yaptıkları çalışmada (n=211), plevrada görülen kalınlaşma, nodül ve lokülasyon varlığının eksüdalar için oldukça spesifik olduğunu saptamışlardır. Aquino ve ark.<sup>[12]</sup> tarafından yapılan çalışmada da benzer sonuca ulaşılmıştır. Abramowitz ve ark.<sup>[6]</sup> tarafından yapılan çalışmada ise 78 eksüdadan 46'sında plevral kalınlaşma saptanmış ve yine aynı çalışmada transüda niteliğinde plevral sıvı içeren hastaların üçte birinden fazlasında hem plevral kalınlaşma hem de lokülasyon olduğu tespit edilmiştir. Bu çalışmada, BT bulgularının eksüdaları transüdalardan ayırt etmede etkili bir yöntem olmadığı sonucuna ulaşılmıştır. Yalçın-Şafak ve ark.<sup>[10]</sup> da plevral kalınlaşma, plevral nodül ve lokülasyon varlığının plevral efüzyonları karakterize etmek için güvenilir olmadığını belirtmektedir. Çalışmamızda, plevral nodül ve lokülasyon özelliği gösteren hastalar kompleks yapı olarak gruplandırılmış ve kompleks yapı özelliği gösteren hastaların eksüda olma durumunun daha yüksek olduğu görülmekle birlikte istatistiksel olarak anlamlı bir sonuca ulaşamamıştır (%95 CI 0,96–3,48, p=0,087).

Plevra sıvısı NLR değeri malign plevral efüzyonlarda kötü prognozla ilişkilendirilmiştir.<sup>[4]</sup> Çalışmamızda da NLR'nin yüksek olmasının plevradaki inflamasyonu göstermesi nedeniyle transüda-eksüda ayırımında etkili olabileceği düşünülmekle birlikte istatistiksel anlamlı bir sonuca ulaşamamıştır. NLR ile HU değeri arasında da bir ilişki bulunamamıştır. Daha geniş serilerle yapılacak prospektif çalışmalarla farklı sonuçlara ulaşılabileceği kanısındayız.

Çalışmamızın kısıtlılıkları retrospektif ve tek merkezli olmasıdır.

## SONUÇ

Çalışmamız, plevra sıvısı HU değeri ve plevranın anatomik özelliklerinin karşılaştırıldığı en geniş seridir. HU için optimal cut-off değeri 7,9 olarak bulunmuş olup, HU değerinin 7,9'un altında olması plevra sıvısının transüda olma ihtimalini artırmaktadır. HU değeri transüda niteliğindeki plevra sıvılarını ayırmada orta derecede etkili bir belirteçtir. İnvaziv işlem yapılamayan ya da tanısal işlem öncesi transüda-eksüda ayırımında HU ölçümü invaziv olmayan bir yöntem olarak klinisyene yol gösterici olabilir. Plevranın nodül ve lokülasyon gibi anatomik işaretler içermesinin sıvının eksüda olma durumu ile ilişkili olabileceği düşünülmekle birlikte istatistiksel olarak anlamlı sonuçlar elde etmek için daha geniş serilere ihtiyaç duyulmaktadır. Plevra sıvısı NLR değerinin ise bir inflamasyon belirteci olmakla birlikte transüda-eksüda ayırımında etkili olmadığı sonucuna ulaşılmıştır.

## Disclosures

**Ethics Committee Approval:** The study was approved by The University of Health Science Dr. Suat Seren Chest Disease and Surgery and Training and Research Hospital Ethics Committee granted approval for this study (date: 04.12.2017, number: E.12071).

**Peer-review:** Externally peer-reviewed.

**Author Contributions:** Concept – M.G., M.A.T., C.A., G.P.; Design – M.G., F.G., C.A.; Supervision – G.P., C.A., S.S., A.Ç.; Fundings – None; Materials – M.G., F.G., M.A.T., S.S., A.Ç.; Data Collection and/or Processing – M.G., F.G., M.A.T., S.S., A.Ç., G.P.; Analysis and/or Interpretation – C.A., M.G., M.A.T., G.P.; Literature Search – M.G., F.G., M.A.T.; Writing – M.G., M.A.T., C.A., G.P.; Critical Reviews – M.G., M.A.T., C.A., G.P., F.G., S.S., A.C.

**Conflict of Interest:** The authors have no conflict of interest to declare.

**Financial Disclosure:** The authors declared that this study has received no financial support.

**Etik Kurul Onayı:** Çalışma Sağlık Bilimleri Üniversitesi Dr. Suat Seren Göğüs Hastalıkları ve Cerrahisi Eğitim ve Araştırma Hastanesi Etik Kurulu tarafından onaylandı (tarih: 04.12.2017, numara: E.12071).

**Hakem değerlendirmesi:** Dışarıdan hakemli.

**Yazarlık Katkıları:** Fikir – M.G., M.A.T., C.A., G.P.; Tasarım – M.G., F.G., C.A.; Denetmeler – G.P., C.A., S.S., A.Ç.; Kaynaklar – Yok; Malzemeler – M.G., F.G., M.A.T., S.S., A.Ç.; Veri Toplanması ve/veya İşlenmesi – M.G., F.G., M.A.T., S.S., A.Ç., G.P.; Analiz ve/veya Yorum – C.A., M.G., M.A.T., G.P.; Literatür Taraması – M.G., F.G., M.A.T.; Yazıyı Yazan – M.G., M.A.T., C.A., G.P.; Eleştirel İnceleme – M.G., M.A.T., C.A., G.P., F.G., S.S., A.C.

**Çıkar Çatışması:** Çıkar çatışması bulunmamaktadır.

**Finansal Destek:** Yazarlar bu çalışmanın herhangi bir finansal destek almadığını beyan etmişlerdir.

## KAYNAKLAR

1. Chung J, Perrot MD. Pleural fusion and empyema thoracic. In: Bope ET, Rakel RE, Kellerman RD, editors. Conn's Current Therapy. 1<sup>st</sup> ed. Philadelphia: Saunders / Elsevier; 2020.
2. Broadus VC, Light RW. What is the origin of pleural transudates and exudates? Chest 1992;102:658–9.
3. Eser İ, Günay Ş. Torasentez. Ankara: Derman Tıbbi Yayıncılık; 2016. s. 27–31.
4. Lim JU, Yeo CD, Kim HW, Kang HS, Park CK, Kim JS, et al. Pleural neutrophil-to-lymphocyte ratio may be associated with early disease progres-

- sion in stage IV Non-small cell lung cancer. *In Vivo* 2020;34:2179–85.
5. Jany B, Welte T. Pleural effusion in adults-etiology, diagnosis, and treatment. *Dtsch Arztebl Int* 2019;116:377–86.
  6. Fraser RS, Müller NL, Colman N, Pare PD. Fraser and Pare's diagnosis of diseases of the chest. 4<sup>th</sup> ed. Philadelphia, PA: Saunders; 1999. p.529–32.
  7. Nandalur KR, Hardie AH, Bollampally SR, Parmar JP, Hagspiel KD. Accuracy of computed tomography attenuation values in the characterization of pleural fluid: An ROC study. *Acad Radiol* 2005;12:987–91.
  8. Abramowitz Y, Simanovsky N, Goldstein MS, Hiller N. Pleural effusion: Characterization with CT attenuation values and CT appearance. *AJR Am J Roentgenol* 2009;192:618–23.
  9. Çullu N, Kalemci S, Karakaş Ö, Eser İ, Yalçın F, Boyacı FN, et al. Efficacy of CT in diagnosis of transudates and exudates in patients with pleural effusion. *Diagn Interv Radiol* 2014;20:116–20.
  10. Yalcin-Safak K, Umarusman-Tanju N, Ayyıldız M, Yücel N, Baysal T. Efficacy of computed tomography (CT) attenuation values and CT findings in the differentiation of Pleural Effusion. *Pol J Radiol* 2017;82:100–5.
  11. Arenas-Jiménez J, Alonso-Charterina S, Sánchez-Payá J, Fernández-Latorre F, Gil-Sánchez S, Lloret-Llorens M. Evaluation of CT findings for diagnosis of pleural effusions. *Eur Radiol* 2000;10:681–90.
  12. Aquino SL, Webb WR, Gushiken BJ. Pleural exudates and transudates: Diagnosis with contrast-enhanced CT. *Radiology* 1994;192:803–8.