

Olgu Sunumu

Karaciğer Nakil Alıcısı Bir Çocuk Olguda Santral Venöz Katetere Bağlı Gelişen Venöz Stenoz

Mehmet Ali ERDOĞAN*, Yusuf Ziya ÇOLAK*, Osman KAÇMAZ*, Mehmet KOLU**, Hüseyin İlksen TOPRAK*

ÖZ

Santral venöz kateterizasyon klinik pratikte yaygın olarak uygulamaktadır. Santral venöz kateterizasyonun trombotik, stenotik ve infeksiyöz komplikasyonları yaşamı tehdit edicidir. Kronik hemodiyaliz hastalarının %5 ile 50'sinde subklavian vende stenoz oluştuğu bildirilmiştir. Özellikle yetişkinlerden daha küçük çapta damarlara sahip olduklarından çocuklarda santral kateterler, venöz stenoz riski taşıdığı düşünülmektedir. Bu sunuda, yaklaşık 30 gün önce karaciğer nakli nedeniyle opere olan ve sağ internal jugüler veninin normal olduğu görülen çocuk olguda, geçici santral venöz kateter sonrasında gelişen venöz stenozu sunmayı amaçladık. Santral venöz kanülasyonun önemli bir komplikasyonu olan venöz stenozun geçici kanülasyon sonrasında ve kısa süre sonra gelişebileceği, ayrıca USG rehberliği ile bunun kolayca belirlenemeyeceğini gördük.

Anahtar kelimeler: santral venöz stenoz, santral venöz kateter, karaciğer nakli

ABSTRACT

Venous Stenosis Due to Central Venous Catheter in a Child who is Liver Transplant Recipient

Central venous catheterization is widely used in clinical practice. Thrombotic, stenotic and infectious complications of central venous catheterization are life threatening. It has been reported that in 5 to 50% of patients with chronic hemodialysis subclavian stenosis occurs. It is thought that since children have smaller caliber vessels when compared with adults, central catheters carry higher risk of venous stenosis. In this presentation; we aimed to present venous stenosis developed after transient central venous catheterization in a child with a normal internal jugular vein who had undergone liver transplantation approximately 30 days ago. We observed that venous stenosis which is an important complication of central venous cannulation can develop within a short time after temporary cannulation and shortly time, and it can not be easily detected with USG guidance.

Keywords: central vein stenosis, central venous catheter, liver transplantation

GİRİŞ

Santral venöz kateterizasyon klinik pratikte yaygın olarak uygulamaktadır. Ancak, başarısız kateterizasyon ve komplikasyonları tıbbi tedaviye kesintiye uğratır, mortalite ve morbiditeye neden olur^[1]. Trombotik, stenotik ve infeksiyöz komplikasyonları yaşamı tehdit edicidir ve tedavileri yüksek maliyetlidir.

Venöz stenoz, kollateral dolaşım olsun veya olmasın damar lümeninin çapında %30'dan fazla darlık olmasıdır. Öncelikli nedenleri daha önce veya mevcut kullanılmakta olan santral venöz kateterler (SVK), periferik yerleştirilen santral kateterler ve kalp ritim cihazlardır. Stenoz, subklavian vende internal jugüler vene göre daha yüksek oranda görülmektedir^[2]. Kronik hemodiyaliz hastalarının %5 ile 50'sinde subklavian vende stenoz oluştuğu bildirilmiştir^[3].

Bu sunuda, karaciğer (KC) nakli nedeniyle opere olan bir çocuk olguda, internal jugüler vene (İJV) geçici olarak SVK yerleştirilmesi sonrasında geliştiği düşünülen sağ İJV stenozunu sunmayı amaçladık.

Alındığı tarih: 16.02.2017

Kabul tarihi: 02.06.2017

* İnönü Üniversitesi Tıp Fakültesi, Anesteziyoloji ve Reanimasyon Anabilim Dalı

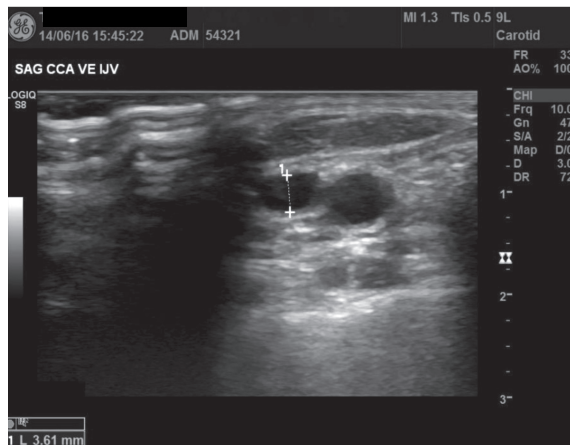
** İnönü Üniversitesi Tıp Fakültesi, Radyoloji Anabilim Dalı

Yazışma adresi: Doç. Dr. Mehmet Ali Erdoğan, İnönü Üniversitesi Tıp Fakültesi Turgut Özal Tıp Merkezi, Anesteziyoloji ve Reanimasyon Anabilim Dalı, Malatya

e-mail: drmalierdogan@gmail.com

OLGU

Hastanın ailesinden klinik durumunun bilimsel bir dergide paylaşılacağını bildiren yazılı onay alındı. Altı yaşında, 109 cm boyunda, 19 kg ağırlığında erkek olgu KC organ nakli reddi nedeniyle kadavradan KC nakli planlandı. Hastanın yaklaşık 1 ay önce fulminan KC yetmezliği nedeniyle babasından canlı KC nakli kliniğimizde yapılmıştı. Genel durumu kötü, bilinci açık ve karında Bogota poşeti olan olgu ameliyat odasına sedasyon verilmeden alındı. Olguya 1 ay önceki operasyonunda sağ İJV' SVK tarafımızca ultrasonografi (USG) rehberliğinde sorunsuz takılmıştı. Sağ İJV'de herhangi bir patoloji olduğu görülmemişti. İlk ameliyatında yerleştirilen SVK 10 gün sonra çekildiği öğrenildi. Standart monitörizasyon sonrasında anestezi induksiyonu yapıldı. Entübasyon sonrasında sol radial arter kanül takılarak invaziv arteril monitorizasyon yapıldı. Sağ İJV'e SVK takılması planlandı. Hasta steril şekilde örtüldü, USG probu (LOGIQ S8, GE Ultrasound, Korea) steril olarak kaplandı, masaya trendelenburg pozisyonu verildi, baş hafif sol yana çevrildi ve eşzaman (real-time) USG rehberliğinde prob ile sağ İJV değerlendirildi. Boynun sağ bölgesinde daha önce takılan SVK girişimine ait sütür izleri mevcuttu ve sağ İJV çap (3.61 mm) daralmış olarak değerlendirildi (Resim 1). Sol İJV USG ile değerlendirildiğinde çapının (5.82 mm) sağ İJV'e göre belirgin olarak daha geniş olduğu görüldü (Resim 2). SVK'in sol İJV'e yerleştirilmesine karar verildi. Antiseptik koşullar sağlanarak USG rehberliğinde sol İJV'e SVK sorunsuz şekil takıldı.

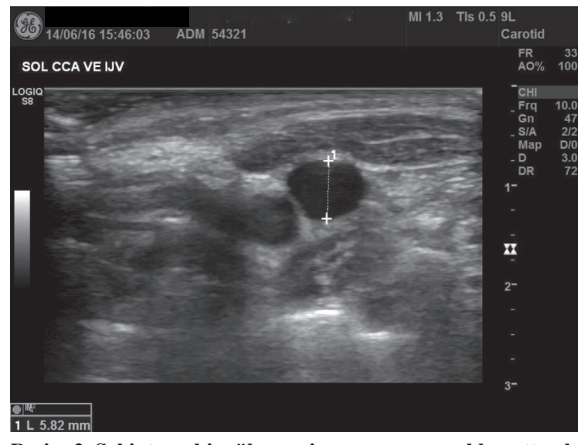


Resim 1. Sağ internal jugüler ven çapının daraldığı görünüyor.

TARTIŞMA

Venöz stenoz gelişimine yol açan mekanizmalar büyük olasılıkla venöz endotel hasarı ve bunu takip eden neointimal hiperplazi gibi birden fazla faktörü içerir. Santral venöz kanülasyonun damarlara oluşturduğu mekanik travma, damar içindeki kateterin ucunun hareketi, diyaliz sırasında santral ven kateteri çevresinde türbülans kan akışı ve periferik arteriovenöz fistül veya greftlerden kan akım dinamiklerindeki değişikliklerden kaynaklanabilir. Santral venöz stenoz asemptomatik olabilir veya santral venöz tıkanıklığın ciddiyeti ve konumuna, venöz hipertansiyonun ilerleme durumuna ve venöz lümeni tehdit eden santral venöz kateterlerin varlığına bağlı olarak çeşitli semptomlar ve komplikasyonlar gelişebilir. Bulguları, kanülasyon işleminde zorluk, vasküler erişimin bozulması, venöz basınçın yükselmesi ve diyalizde çeşitlik zorluklar içerir [4]. Hastamızdaki stenoz asemptomatikti.

Santral stenozun tanısı için; kateterin takıldığı taraftaki kolda artan şişlik, diyalizde ölçülen yüksek venöz basınç ve sık kateter takılma öyküsünün olası gibi klinik bulgulardan kuşulanmak oldukça önemlidir. Ayrıca tanıyı doğrulamak için çeşitli görüntüleme yöntemleri kullanılabilir. Bunlar USG, venöz anjiyografi ve manyetik rezonans anjiyografidir. USG, göğüs kafesindeki kemikler ve örtüşen yumuşak dokunun karışması nedeniyle santral venlerin değerlendirilmesinde optimal değildir. Ancak, USG radyokontrast kullanımını önlediği ve kontrast maddelerden kaçınılması gereken olgularda (Örneğin, kontrast alerji)



Resim 2. Sol internal jugüler venin çapının normal boyutta olduğu görülüyor.

düşünülmesi gerektiği bildirilmiştir ^[5]. Olgumuzda santral stenoz 2. kateterizasyon işleminde USG ile rastlantı sonucu fark edildi. Kanülasyon USG rehberliğinde yapıldığı için, SVK stenozun olduğu sağ İJV kullanılmadı.

Zaritsky ve ark. ^[6] kateterler sıklıkla santral venlerin stenozuna veya trombozuna yol açabileceğini ve bunun özellikle yetişkinlerden daha küçük çapta damarlara sahip olduklarından çocuklar için geçerli olduğunu bildirmişlerdi. Olgumuz da 1 çocuk olguydu ve stenoz için risk taşıyordu.

SONUÇ

Yaklaşık 1 ay önce sağ İJV kanülasyonu sırasında herhangi bir patolojinin saptanmadığı ven çapının 1 ayda belirgin şekilde daraldığı görüldü. Santral venöz kanülasyonun önemli bir komplikasyonu olan venöz stenozun geçici kanülasyon sonrasında ve kısa süre sonra gelişebileceği, ayrıca USG rehberliği ile bunun kolayca belirlenebileceği sonucuna vardık.

KAYNAKLAR

1. **Ullman AJ, Marsh N, Mihala G, Cooke M, Rickard CM.** Complications of central venous access devices: A Systematic Review. *Pediatrics* 2015;136(5):1331-44. <https://doi.org/10.1542/peds.2015-1507>
2. **Schillinger F, Schillinger D, Montagnac R, Milcent T.** Post catheterisation vein stenosis in haemodialysis: comparative angiographic study of 50 subclavian and 50 internal jugular accesses. *Nephrol Dial Transplant* 1991;6(10):722-4. <https://doi.org/10.1093/ndt/6.10.722>
3. **Hernández D, Díaz F, Rufino M, Lorenzo V, Pérez T, Rodríguez A, et al.** Subclavian vascular access stenosis in dialysis patients: natural history and risk factors. *J Am Soc Nephrol* 1998;9(8):1507-10.
4. **Toomay S, Rectenwald J, Vazquez MA.** How can the Complications of central vein catheters be reduced?: Central venous stenosis in hemodialysis patients. *Semin Dial* 2016;29(3):201-3. <https://doi.org/10.1111/sdi.12478>
5. **Miller LM, MacRae JM, Kiaii M, Clark E, Dipchand C, Kappel J et al.** Hemodialysis tunneled catheter noninfectious complications. *Can J Kidney Health Dis* 2016;27(3):1-10. <https://doi.org/10.1177/2054358116669130>
6. **Zaritsky JJ, Salusky IB, Gales B, Ramos G, Atkinson J, Allsteadt A, et al.** Vascular access complications in long-term pediatric hemodialysis patients. *Pediatr Nephrol* 2008;23(11):2061-5. <https://doi.org/10.1007/s00467-008-0956-1>