

Toraks Cerrahisi Hastalarında Santral Venöz Kateter Malpozisyonlarının Retrospektif İncelenmesi

Retrospective Evaluation of Central Venous Catheter Malpositions in Thoracic Surgery Patients

 Umut Kara,¹  Mehmet Emin İnce,¹  Merve Şengül İnan,²  Fatih Şimşek,¹  Gökhan Özkan,¹
 Serkan Şenkal,¹  Ahmet Coşar¹

¹Sağlık Bilimleri Üniversitesi, Gülhane Eğitim ve Araştırma Hastanesi, Anesteziyoloji ve Reanimasyon Kliniği, Ankara, Türkiye
Department of Anesthesiology and Reanimation, University of Health Sciences, Gülhane Training and Research Hospital, Ankara, Turkey

²Sağlık Bilimleri Üniversitesi, Gülhane Eğitim ve Araştırma Hastanesi, Göğüs Cerrahisi Kliniği, Ankara, Türkiye
Department of Thoracic Surgery, University of Health Sciences, Gülhane Training and Research Hospital, Ankara, Turkey

ÖZ

Amaç: Toraks cerrahisi ameliyatlarında çeşitli endikasyonlarla santral venöz kateter yerleştirilmekte ve postoperatif erken dönemde akciğer grafisi çekilmektedir. Çalışmanın amacı, santral venöz kateter yerleştirilen toraks cerrahisi yapılan hastalardaki kateter malpozisyonlarının insidansını belirlemektir.

Yöntem: Göğüs cerrahisi kliniği tarafından ameliyat edilen hastaların (beş yıl) akciğer grafileri incelendi. Alt superior vena kavadan atriokaval bileşkeye kadar olan bölge "pozisyon 1", orta-üst superior vena kava bölgesi "pozisyon 2", sağ atriyum "pozisyon 3", bu bölgeler dışındaki bölgeler "pozisyon 4" olarak adlandırıldı. Pozisyon 1 "malpozisyon yok", pozisyon 2, 3 ve 4 "malpozisyon var" olarak değerlendirildi.

Bulgular: Çalışmada 392 hastanın verileri değerlendirildi. En fazla malpozisyon sol internal juguler ven (%73,9) ve sol subklavyen venden (%62,2) yerleştirilen kateterlerde tespit edildi. Tüm kateterlerin %50,2'sinin uygun pozisyonda yerleşim gösterdiği saptandı. Santral venöz kateter ucu pozisyonlarına göre santral venöz kateter giriş yerleri arasında istatistiksel olarak anlamlı fark tespit edildi ($p < 0,001$). Soldan yerleştirilen kateterlerin malpozisyonlarının karınanın yukarısında pozisyon 2'de olduğu, sağdan yerleştirilen kateterlerin malpozisyonlarının ise daha fazla oranda sağ atriyumda pozisyon 3'te olduğu belirlendi.

Sonuç: Santral venöz kateterlerin istenilen pozisyon dışında yerleşim göstermesi göz ardı edilmesine rağmen sık olarak karşılaşılan bir durumdur. Malpozisyona yol açabilecek faktörlerin bilinmesi ve buna uygun önlemlerin alınmasının malpozisyon riskini azaltabileceğini düşünmekteyiz.

Anahtar sözcükler: Malpozisyon, santral venöz kateter, toraks cerrahisi

ABSTRACT

Objectives: Central venous catheter (CVC) placement is a common procedure performed in thoracic surgery practice and in the early post-operative period, a chest X-ray is a routine procedure. The aim of this study was to investigate the prevalence of CVC tip malpositions in thoracic surgery patients.

Methods: Chest radiographs of patients who were operated on by thoracic surgeons for 5 years were examined. The region between the lower superior vena cava and the atriocaval junction was assigned as "Position 1," the middle-upper superior vena cava region was assigned as "Position 2," the right atrium was assigned as "Position 3," and the regions outside of these were assigned as "Position 4." Position 1 was evaluated as "no malposition." Positions 2, 3, and 4 were evaluated as "there is malposition."

Results: The data of 392 patients were evaluated. Catheters inserted in the left internal jugular vein had the most malposition (73.9%), followed by the catheters inserted in the left subclavian vein (62.2%). A number of 50.2% of catheters were evaluated to be in the right positions. According to the CVC tip positions, there was a statistically significant difference between CVC insertion sites ($p < 0.001$). Malpositions of catheters placed from the left were found to be in Position 2, whereas malpositions of catheters placed from the right were found to be in Position 3.

Conclusion: The prevalence of CVC tips outside of the recommended location is a common that is often overlooked. Understanding the factors that may lead to malposition and implementing appropriate measures, we believe and will lessen the risk of malposition.

Keywords: Central venous catheter, malposition, thoracic surgery

Atf için yazım şekli: "Kara U, İnce ME, İnan MŞ, Şimşek F, Özkan G, Şenkal S. Toraks Cerrahisi Hastalarında Santral Venöz Kateter Malpozisyonlarının Retrospektif İncelenmesi. GKDA Derg. 2022;28(1):29-35".

Yazışma Adresi: Mehmet Emin İnce, MD. Sağlık Bilimleri Üniversitesi, Gülhane Eğitim ve Araştırma Hastanesi, Anesteziyoloji ve Reanimasyon Kliniği, Ankara, Türkiye

Telefon: +90 505 695 85 43 **E-posta:** dremince@gmail.com

Başvuru Tarihi: January 29, 2022 **Kabul Tarihi:** February 09, 2022 **Online Yayınlanma Tarihi:** March 01, 2022

©Telif hakkı 2022 Göğüs-Kalp-Damar Anestezi ve Yoğun Bakım Derneği Dergisi - Available online at www.gkdaybd.org

OPEN ACCESS This is an open access article under the CC BY-NC license (<http://creativecommons.org/licenses/by-nc/4.0/>).



Giriş

Santral venöz kateterizasyon işlemi değişik kullanım amaçları bulunan çeşitli kateterler (tünelli, port, Hickmann, diyaliz vb.) kullanılarak geniş yelpazedeki endikasyonlarla birçok klinik ortamda (yoğun bakım, ameliyathane, radyoloji bölümleri vb.) farklı eğitim seviyelerindeki sağlık personeli tarafından sıklıkla uygulanan yaygın bir işlemdir. Santral venöz kateter (SVK)'in istenilen amaçla etkin bir şekilde kullanılması ve komplikasyonlarla karşılaşmamak için kateter ucunun uygun pozisyonda bırakılması gerekmektedir. Genel olarak uluslararası kılavuzlarda da kabul gören yaklaşım SVK ucunun alt vena kava süperior (VKS)'dan atriyo-kaval bileşkeye kadar olan bölgede olması gerektiğidir.^[1,2] Bu seviyenin daha ilerisinde atriyum içerisine kateterin ilerletilmesi aritmiye neden olabileceği gibi daha ölümcül olarak perforasyon ve kardiyak tamponada da yol açabildiği bildirilmiştir.^[3,4] Diğer taraftan, kateterin istenilen pozisyonun çok proksimalinde bırakılması ise kateterin uygun çalışmamasına (yanlış basınç ölçümü, sıvı/ilaç infüzyonunda zorluk vb.), damar duvarında erozyona ve tromboz riskinde artışa yol açmaktadır.^[5,6]

Toraks cerrahisi ameliyatlarında, uygun periferik damar yolu olmayan ve/veya anormal kardiyovasküler fonksiyonu olan hastalarda; kan ürünleri transfüzyonu, intravasküler volüm ve hemodinamik stabilitenin devamı, vazopresör ve inotrop ilaç infüzyonları için SVK yerleştirilmektedir. Ayrıca bu hastalarda cerrahi alanın kontrolü, toraks tüpünün yerinin doğrulanması ve rezeksiyon yapılmayan akciğer bölgelelerinin ekspansiyonunu değerlendirmek için postoperatif erken dönemde akciğer grafisi çekilmektedir. Bu amaçla çekilen akciğer grafilerinde takılmış olan SVK'ların yerleşimi de değerlendirilebilmektedir.

Bu çalışmanın primer amacı, SVK yerleştirilen torasik cerrahi yapılan hastalardaki kateter malpozisyonlarının insidansını belirlemektir. Sekonder amacı ise SVK malpozisyonlarıyla ilişkili olası faktörleri belirlemektir.

Yöntem

Bu çalışma, Sağlık Bilimleri Üniversitesi Bilimsel Araştırmalar Etik Kurulu'ndan alınan 20/01/2022 tarih ve 2022/02 sayılı toplantınının 51 sayılı etik kurul kararından sonra üçüncü basamak eğitim ve araştırma hastanesinde tek merkezli ve retrospektif olarak yapıldı. Göğüs cerrahisi kliniği tarafından 01 Ocak 2017-02 Kasım 2021 tarihleri arasında ameliyat edilen tüm hastaların, postoperatif dönemde çekilen ilk akciğer grafileri, hastane elektronik bilgi yönetim sistemi (FONET®PACS, Bilgi Teknolojileri Ltd. Turkey) üzerinden incelendi. SVK'sı olan hastalar belirlenerek değerlendirme grubuna alındı. Bu hastaların tanımlayıcı özellikleri, cerrahi işlem türü ve SVK'yu yerleştiren operatör bilgileri hastane bilgi yönetim sistemi ve anestezi formları kullanılarak kaydedildi.

Hastanemiz göğüs cerrahisi ameliyatlarında santral venöz kateterizasyon işlemi genel kural olarak opere edilecek taraftan gerçekleştirilmektedir. Ancak venöz girişim yeri ve kateter uzunluğu ile ilgili net bir karar olmaması nedeniyle uygulayıcıya bağlı olarak değişiklik göstermektedir. Bu nedenle hastanemizde iki farklı uzunlukta (16 ve 20 cm) SVK kullanılmasına rağmen SVK'nın uzunluğu ve ne kadar derinlikte bırakıldığı kaydedilemedi.

Santral Venöz Kateter Ucunun Yerinin Belirlenmesi

Hastaların SVK pozisyonları ayakta çekilen antero-posterior postoperatif ilk akciğer filmlerinden değerlendirildi. SVK'ların uçları, akciğer grafilerinde vertebra korpusları ile olan ilişkilerine göre dört ayrı pozisyonda sınıflandırıldı. Vertebra korpus sayımı için T4 korpusuna karşılık gelen karina işaret noktası olarak kabul edildi. T5-T6 vertebra korpuslarına karşılık gelen alt süperior vena kavadan atriyo-kaval bileşkeye kadar olan bölge optimal pozisyon olarak kabul edilerek "pozisyon 1" olarak adlandırıldı. T3-T4 vertebra korpuslarına karşılık gelen orta-üst süperior vena kava bölgesi "pozisyon 2" olarak adlandırıldı. T7-T8 vertebra korpuslarına karşılık gelen alan sağ atriyum "pozisyon 3" olarak adlandırıldı. Bu bölgeler dışında kalan diğer venöz malpozisyonlar "diğer venöz damarlar (DVD)" ve "pozisyon 4" olarak adlandırıldı. Pozisyon 1 "malpozisyon yok"; pozisyon 2, 3 ve 4 "malpozisyon var" olarak değerlendirildi.

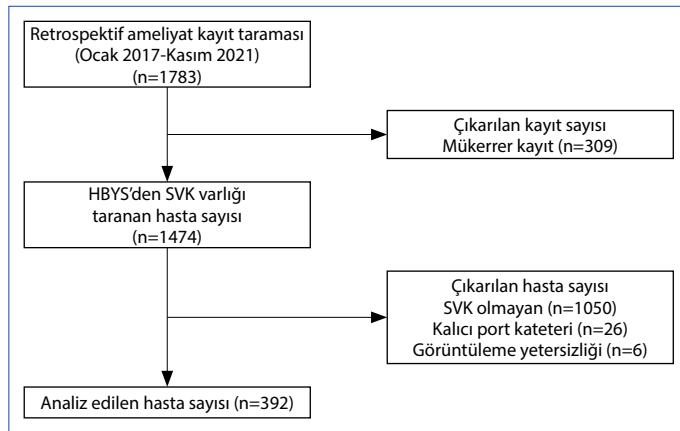
İstatistiksel Analiz

Veriler SPSS (Statistical Package for Social Science) 25,0 paket programıyla değerlendirildi. Tanımlayıcı analizlerde frekans verileri sayı (n) ve yüzde (%) kullanılarak, sayısal veriler ise ortalama±standart sapma (SS) kullanılarak verildi. Sayısal verilerin normal dağılıma uygunluğu Kolmogorov-Smirnov testiyle incelendi. Bağımsız iki gruptaki normal dağılmayan sayısal verilerin dağılımı Mann-Whitney U testiyle değerlendirildi. Kategorik verilerin karşılaştırılmasında Pearson ki-kare testi kullanıldı. İki'den fazla kategorik verilerin karşılaştırılmasında grup içi ikili karşılaştırmalarda Posthoc analizi ve Bonferroni düzeltmesi kullanıldı. Sonuçlar %95'lik güven aralığında, anlamlılık p<0,05 düzeyinde değerlendirildi.

Bulgular

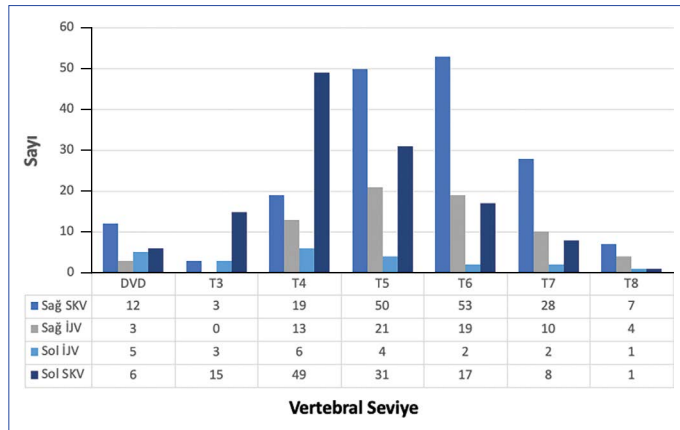
Bu çalışmada, retrospektif olarak 1783 postoperatif birinci gün akciğer grafisi incelendiğinde SVK'sı olan 392 hastanın verileri değerlendirmeye alındı (Şekil 1). Hastaların tanımlayıcı özellikleri ve cerrahi prosedürlerin dağılımı Tablo 1'de gösterildi.

Girişim yapılan yerlere göre SVK ucu pozisyonlarının, vertebral seviyeye göre dağılımı Şekil 2'de gösterildi. T5 ve T6 vertebra seviyeleri uygun pozisyon olarak değerlendirildiğinde en fazla malpozisyonun sol internal juguler ven



Şekil 1. Çalışma akış şeması.

HBYS: Hastane bilgi yönetim sistemi; SVK: santral venöz kateter.



Şekil 2. Kateter giriş yerlerine göre, kateter uçlarının vertebral seviye olarak dağılımı.

DVD:Diğer venöz damarlar; SKV:Subklavian ven; İJV:İnternal juguler ven.

(İJV) (%73,9)'den ve sol subklavyen ven (SKV) (%62,2)'den yerleştirilen kateterlerde olduğu bulundu.

SVK giriş yerlerine göre kateter uçlarının radyolojik pozisyonlarının dağılımı Tablo 2'de gösterildi. SVK'ların yarısının (%50,2) uygun pozisyonda yerleşim gösterdiği ve en sık malpozisyonun pozisyon 2'de (%27,6) olduğu bulundu. SVK giriş yerlerinin (sağ SKV/sağ İJV/sol İJV/sol SKV), SVK ucu pozisyonlarına (pozisyon 1/2/3/4) göre dağılımları karşılaştırıldığında istatistiksel olarak anlamlı fark bulundu ($p<0,001$). Posthoc analizi ile yapılan ikili karşılaştırmalarda pozisyon 2 için "sağ SKV ile sol İJV", "sağ SKV ile sol SKV" ve "sağ İJV ile sol SKV" arasında anlamlı fark varken "sağ SKV ile sağ İJV" ve "sağ İJV ile sol İJV" arasında fark olmadığı görüldü. Pozisyon 3 için ise "sağ SKV ile sol SKV" ve "sağ İJV ile sol SKV" arasında anlamlı fark varken diğer karşılaştırmalarda fark bulunmadı. Pozisyon 4 için sadece sol İJV ile sol SKV arasında istatistiksel olarak anlamlı fark olduğu ve en sık sol İJV'den takılan kateterlerde (5/23 [%21,7]) diğer venöz yapılar malpozisyon olduğu bulundu.

Tablo 1. Hastaların tanımlayıcı özellikleri ve cerrahi prosedürlerin dağılımı (n=392)

Hasta özellikleri	Toplam
Yaş (yıl, ort.±SS)	56,3±14,9
Ağırlık (kg, ort.±SS)	73,9±13
Boy (cm, ort.±SS)	168,8±8,6
BKİ (kg/m ² , ort.±SS)	25,9±4,4
Cinsiyet, n (%)	
Kadın	124 (31,6)
Erkek	268 (68,4)
SVK yerleştiren operatör, n (%)	
Anestezi	280 (71)
Cerrah	112 (29)
SVK yerleşim yeri, n (%)	
Sağ SKV	172 (43,9)
Sağ İJV	70 (17,8)
Sol İJV	23 (5,9)
Sol SKV	127 (32,4)
Cerrahi prosedür adı, n (%)	
Akciğer rezeksiyonu ve mediastinal lenf nodu diseksiyonu	233 (59)
Videotorakoskopik cerrahi	44 (11)
Mediastinal kist veya tümör eksizyonu	34 (9)
Timektomi	22 (6)
Pnöminektomi	13 (3)
Diğer	46 (12)

Ort.±SS: Ortalama±standart sapma; BKİ: Beden kitle indeksi; SVK: Santral venöz kateter; SKV: Subklavyen ven; İJV: İnternal juguler ven.

SVK giriş yerlerini sağ (sağ SKV+sağ İJV) ve sol (sol SKV+sol İJV) olarak iki gruba ayırarak SVK ucu pozisyonlarına (1/2/3/4) göre Posthoc analizi ile karşılaştırdığında sağ taraftan yerleştirilen kateterlerin daha fazla uygun pozisyonda bulunduğu görüldü. Soldan yerleştirilen kateterlerin malpozisyonlarının karinanın yukarısında pozisyon 2'de olduğu, sağdan yerleştirilen kateterlerin malpozisyonunun ise daha fazla oranda sağ atriyumda pozisyon 3'te olduğu bulundu. Diğer damarlara olan malpozisyonların ise iki taraf arasında benzer oranda olduğu bulundu (Tablo 3).

Pozisyon 4 olarak adlandırılan ve kateter ucu diğer venöz (brakiyosefalik, juguler veya subklavyen ven) damarlara yerleşen 23 hastanın tanımlayıcı özellikleri ve yerleştiren operatör özellikleri Tablo 4'te gösterildi. Tüm hastalarda cerrahların kateter yerleştirme oranı %29 (112/392) iken, pozisyon 4'te %60,8 (14/23)'e çıktı.

Hastaların tanımlayıcı özellikleri ve yerleştiren operatöre göre yapılan malpozisyon (yok/var) karşılaştırmasında, herhangi bir değişken üzerinden gruplar arasında istatistiksel olarak anlamlı bir fark bulunmadı (Tablo 5).

Tablo 2. Santral venöz kateter giriş yerlerine göre kateter uçlarının radyolojik pozisyonlarının dağılımı ve karşılaştırılması, n (%)

	Kateter giriş yeri				p*
	Sağ SKV	Sağ İJV	Sol İJV	Sol SKV	
Kateter ucu					
Pozisyon 1 (197)	103 (%59,88) ^a	40 (%57,14) ^{a,b}	6 (%26,09) ^b	48 (%37,80) ^b	<0,001
Pozisyon 2 (108)	22 (%12,79) ^a	13 (%18,57) ^{a,b}	9 (%39,13) ^{b,c}	64 (%50,39) ^c	
Pozisyon 3 (61)	35 (%20,35) ^a	14 (%20) ^a	3 (%13,04) ^{a,b}	9 (%7,09) ^b	
Pozisyon 4 (26)	12 (%6,98) ^{a,b}	3 (%4,29) ^{a,b}	5 (%21,74) ^b	6 (%4,72) ^a	
Toplam (392)	n=172 (%100)	n=70 (%100)	n=23 (%100)	n=127 (%100)	

*Pearson ki-kare testi ve Posthoc analizi: Üst simge olarak aynı harfi taşıyan ikili sütunlar arasında p<0,05 düzeyinde istatistiksel olarak anlamlı fark yoktur. Pozisyon 1: Alt süperior vena kava ve atriyo-kaval birleşke (optimal pozisyon); Pozisyon 2: Orta ve üst süperior vena kava; Pozisyon 3: Sağ atriyum; Pozisyon 4: Brakiyosefalik, juguler veya subklavyen ven; İJV: İnternal juguler ven; SKV: Subklavyen ven.

Tablo 3. Santral venöz kateter giriş yerleri sağ ve sol olarak sınıflandırıldığında, kateter uçlarının radyolojik pozisyonlarının dağılımı ve karşılaştırılması, n (%)

	Kateter giriş yeri		p*
	(Sağ SKV+Sağ İJV) n=242 (%100)	(Sol SKV+Sol İJV) n=150 (%100)	
Kateter ucu			
Pozisyon 1	143 (%59,10) ^a	54 (%36) ^b	<0,001
Pozisyon 2	35 (%14,47) ^a	73 (%48,66) ^b	
Pozisyon 3	49 (%20,24) ^a	12 (%8) ^b	
Pozisyon 4	15 (%6,19) ^a	11 (%7,34) ^a	

* Pearson ki-kare testi ve Posthoc analizi: Üst simge olarak aynı harfi taşıyan ikili sütunlar arasında p<0,05 düzeyinde istatistiksel olarak anlamlı fark yoktur. Pozisyon 1: Alt süperior vena kava ve atriyo-kaval birleşke (optimal pozisyon); Pozisyon 2: Orta ve üst süperior vena kava; Pozisyon 3: Sağ atriyum; Pozisyon 4: Brakiyosefalik, juguler veya subklavyen ven. SKV: Subklavyen ven; İJV: İnternal juguler ven.

Tartışma

Bu çalışmada, SVK yerleştirilen toraks cerrahisi yapılan hastalardaki kateter malpozisyon insidansının %49,8 (195/392) olduğu, en sık malpozisyonun sol İJV'den (17/23 [%73,9]) yerleştirilen kateterlerde görüldüğü, en fazla oranda malpozisyonun T4 karina seviyesinin üzerini gösteren pozisyon 2'de (108/392 [%27,6]) olduğu bulundu.

SVK ucunun malpozisyonu ile ilgili literatürlerde oranlar değişiklik göstermekle birlikte yaklaşık %5-7 arasında bildirilmektedir.^[7,8] Mevcut çalışmada malpozisyon oranının literatüre göre çok yüksek olmasının ana nedeni, malpozisyon olarak belirlenen kriterlerin farklı olmasıdır. Schummer ve ark.^[8] 1794 hastadan oluşan geniş vaka serisinde malpozisyon kriteri olarak kateter ucunun vena kava süperior (VKS)'dan farklı bir yere yerleşmesi olarak belirlemişler ve malpozisyon oranını yaklaşık %7 olarak bildirmişlerdir. Gibson ve ark.^[9] kateter yanlış yerleşiminin hemen hemen her olası anatomik pozisyonda rapor edildiğini ve yerleşimleri intrakaval ve ekstrakaval olarak sınıflamışlardır. Mevcut literatürde Güler ve ark.^[10] çalışmalarında da olduğu gibi bildirilen oranlar ekstrakaval malpozisyonlardır. Çalışmamızın ekstrakaval malpozisyon oranı VKS dışında

ki diğer venöz damarları tanımlayan (pozisyon 4) yapılara olan malpozisyon oranı olup %6,6'dır.

SVK ucunun ideal pozisyonunun belirlenmesi pek çok araştırmanın konusu olmuştur. Genel kural olarak kateter ucunun damar duvarlarından uzakta uzun ekseninde olabilecek en geniş damar içerisinde olması istenmektedir. Böylece klinik kullanımda komplikasyonların en aza ineceği düşünülmektedir.^[9,11] Bunu sağlayacak en uygun yerin alt SVK ile sağ atriyum arasındaki bölge olduğu ve bu amaçla kullanılacak işaret noktasının karina olabileceği bildirilmektedir.^[9] Baskin ve ark.^[12] tomografi görüntülerini inceledikleri çalışmalarında kateter ucunun karinadan itibaren iki vertebra gövdesi aşağıya kadar olan bölgede bulunmasının ideal pozisyon olduğunu bildirmişlerdir. Çalışmamızda karinanın altında kalan T5 ve T6 vertebra gövdelerine karşılık gelen kateter ucu pozisyonlarını uygun yerleşim olarak kabul ettik.

Kateter yerleştirilen bölgeye göre malpozisyonlar incelendiğinde sol hemitorakstan yerleştirilen kateterlerde malpozisyon insidansının sağ taraftan yerleştirilenlere göre daha fazla olduğu bilinmektedir.^[13] Weber ve ark.^[14] 781 pediatrik hastada SVK malpozisyonu insidansı ve ilişkili faktörlere yönelik yayımladıkları retrospektif çalışmada hasta-

Tablo 4. Kateter ucu diğer venöz damarlara yerleşen (pozisyon 4) hastaların tanımlayıcı özellikleri (n=23)

Yaş (yıl)	Cinsiyet	Boy (cm)	Ağırlık (kg)	BKİ (kg/m ²)	Yerleştiren operatör	Kateter giriş yeri	Malpozisyon lokalizasyonu
38	Erkek	180	75	23,1	Cerrah	SolL İJV	Sol SKV
65	Kadın	170	70	24,2	Cerrah	Sağ SKV	Sağ İJV
55	Erkek	170	52	18,0	Cerrah	Sağ İJV	Sağ SKV
56	Erkek	180	94	29,0	Cerrah	Sol SKV	Sol BCV
72	Erkek	180	75	23,1	Cerrah	Sol İJV	Sol SKV
69	Kadın	160	60	23,4	Cerrah	Sağ SKV	Sol SKV
53	Kadın	160	78	30,5	Anestezist	Sağ SKV	Sağ İJV
64	Erkek	180	80	24,7	Anestezist	Sol İJV	Sağ SKV
85	Erkek	178	80	25,2	Cerrah	Sağ SKV	Sağ İJV
74	Kadın	150	50	22,2	Anestezist	Sol İJV	Sağ BCV
72	Erkek	165	65	23,9	Cerrah	Sağ SKV	Sağ İJV
22	Erkek	175	70	22,9	Anestezist	Sağ SKV	Sağ İJV
38	Erkek	182	78	23,5	Anestezist	Sol İJV	Sağ SKV
31	Erkek	178	67	21,1	Anestezist	Sağ SKV	Sağ İJV
52	Erkek	170	75	26,0	Cerrah	Sağ SKV	Sağ İJV
30	Kadın	152	58	25,1	Anestezist	Sol SKV	Sol İJV
62	Erkek	170	70	24,2	Cerrah	Sol İJV	Sağ SKV
66	Erkek	169	65	22,8	Cerrah	Sağ SKV	Sağ İJV
65	Erkek	166	71	25,8	Cerrah	Sağ SKV	Sağ İJV
53	Erkek	175	70	22,9	Cerrah	Sol SKV	Sol İJV
51	Erkek	170	73	25,3	Anestezist	Sol SKV	Sol İJV
67	Erkek	173	51	17,0	Anestezist	Sol SKV	Sol İJV
62	Erkek	185	85	24,8	Cerrah	Sağ SKV	Sağ İJV

BKİ: Beden kitle indeksi; SKV: Subklavyen ven; İJV: İnternal juguler ven; BCV: Brakiyosefalik ven.

Tablo 5. Hasta ve yerleştiren operatör özelliklerinin malpozisyon (yok/var) karşılaştırması

	Malpozisyon yok (Pozisyon 1) (n=197)	Malpozisyon var (Pozisyon 2/3/4) (n=195)	p
Yaş (yıl, ort.±SS)	55,7±14,6	57±15,2	0,318*
Ağırlık (kg, ort.±SS)	73,7±11,8	74,1±14,2	0,792*
Boy (cm, ort.±SS)	169,4±8,4	168,2±8,8	0,223*
BKİ (kg/m ² , ort.±SS)	25,7±4,1	26,1±4,7	0,307*
Cinsiyet, n (%)			
Kadın	58 (%46,8)	66 (%53,2)	0,348**
Erkek	139 (%51,9)	129 (%48,1)	
Yerleştiren operatör, n (%)			
Anestezist	148 (%52,9)	132 (%47,1)	0,103**
Cerrah	49 (%43,8)	63 (%56,3)	

*Mann-Whitney U testi; **Pearson ki-kare testi. Pozisyon 1: Alt süperior vena kava ve atriyo-kaval birleşke (optimal pozisyon); Pozisyon 2: Orta ve üst süperior vena kava; Pozisyon 3: Sağ atriyum; Pozisyon 4: Brakiyosefalik, juguler veya subklavyen ven. BKİ: Beden kitle indeksi.

ların %38,4'ünde kateter ucunun istenilen pozisyonun dışında yerleşim gösterdiğini ve bu oranın sol taraftan yerleştirilen kateterlerde daha fazla olduğunu bildirmişlerdir. Çalışmamızda literatürle benzer şekilde sol taraftan yerleştirilen kateterlerde sağ taraftan yerleştirilenlere göre daha fazla oranda malpozisyon görüldüğünü bulduk.

Genel olarak 16 ve 20 cm uzunluğundaki SVK'lar kullanılmaktadır. Sağ ya da sol taraftan kateter yerleştirilirken uygun uzunlukta SVK'nın kullanılması kateterin yanlış yerleşim ve komplikasyon riskini azaltmaktadır.^[15] Örneğin, 16 cm kateterin sol taraftan yerleştirilmesi büyük olasılıkla kateter ucunun sol brakiyosefalik ven içerisinde kalmasıyla

sonuçlanacaktır. Kateterin bu pozisyonda uzun süreli kullanımı tromboza neden olacaktır. Cadman ve ark.^[6] kateter ucunun SVK'nın 1/3 proksimal kısmından daha yukarı seviyede bulunmasının venöz tromboz riskini 16 kat artırdığını bildirmişlerdir. Diğer taraftan 20 cm'lik SVK'nın sağ taraftan yerleştirilmesi de kateter ucunun atriyum içerisine girmesine, perforasyona hatta tamponada kadar gidebilecek komplikasyonlarla sonuçlanabilir.^[3,4] Çalışmamızda sol taraftan yerleştirilen kateterlerde malpozisyonun sıklıkla karina seviyesinden yukarıda üst SVK ve daha proksimalde olduğunu; sağ tarafta yerleştirilen kateterlerin malpozisyonunun ise optimal pozisyondan daha aşağıda sağ atriyum girişinde ya da içerisinde olduğunu bulduk. Bunun santral venöz kateterizasyon işlemi yapan uygulayıcıların yanlış uzunlukta kateter seçiminden ya da özellikle sterilizasyon endişeleri nedeniyle kateterin tamamını ilerletmelerinden kaynaklandığını düşünüyoruz.

Çalışmamızda 23 hastada DVD olan malpozisyonlar görüldü ve bunlar incelendiğinde 14 hastada SKV'den yerleştirilip ipsilateral juguler vene malpozisyon olduğu görüldü. Uygun uzunlukta kateter kullanımının dışında kateterizasyon sırasında yapılabilecek ufak manevralarda kateterin istenilen damar dışında farklı venöz yapılarla girişini engelleyebileceği literatürde bildirilmiştir. Örneğin, özellikle subklavyen yerleştirme sırasında kılavuz telin ucunun aşağıya doğru yönlendirilmişken ilerletilmesi telin VKS'ye ilerletilmesinde başarı şansını artırabilir.^[16] Yine subklavyen yerleştirme sırasında başa ipsilateral tarafa doğru yön verilmesi kılavuz telin juguler vene ilerlemesini kısıtladığı bildirilmiştir.^[17]

Çalışmamızın retrospektif ve tek merkezli olması, sadece toraks cerrahisinden opere olan hastaların dahil edilmesi, genellenebilirlik açısından en önemli sınırlılığıdır. SVK takan operatörün deneyiminin, SVK takılmasında ultrasonografi gibi eşlik eden kılavuz yöntemlerin, kateter uzunluğu vb. gibi üretim özelliklerinin ve kateter ile ilişkili komplikasyonların değerlendirilememiş olması diğer önemli sınırlılıklardır. Kateter ucunun belirlenmesinde cetvel ile ölçüm yerine; karina komşuluğuna bağlı vertebra korpuslarının kullanılması da verilerimizin objektifliği açısından bir sınırlılık olarak değerlendirilebilir.

Sonuç olarak, çeşitli komplikasyonları bulunan santral venöz kateterizasyon işlemi günlük anestezi pratiğinin rutin bir parçasıdır. Bu komplikasyonlardan yoğun iş temposu içerisinde malpozisyon, cerrahlar ve anestezi uzmanları tarafından göz ardı edilebilmektedir. Her ne kadar intraoperatif takılan SVK'ların çok uzun süreli kullanım amacı olmasa da komplikasyona açık bir durum oluşturan malpozisyonların erken dönemde tanınarak gerekli müdahalelerin yapılması gerektiğini düşünmekteyiz.

Disclosures

Ethics Committee Approval: The study was approved by The University of Health Sciences Gullhane Scientific Research Ethics Committee (Date: 20/01/2022, No: 2022-51).

Informed Consent: Informed consent was not obtained because the study was retrospectively designed.

Peer-review: Externally peer-reviewed.

Conflict of Interest: None declared.

Financial Disclosure: The authors declared that this study has received no financial support.

Authorship Contributions: Concept – U.K., M.E.İ., M.Ş.İ., F.Ş., G.Ö., S.Ş., A.C.; Design – U.K., M.E.İ., M.Ş.İ., F.Ş., G.Ö., S.Ş., A.C.; Supervision – U.K., M.E.İ., M.Ş.İ., F.Ş., G.Ö., S.Ş., A.C.; Fundings – G.Ö., S.Ş., A.C.; Materials – M.Ş.İ., F.Ş.; Data collection &/or processing – U.K., M.E.İ.; Analysis and/or interpretation – U.K., M.E.İ.; Literature search – U.K., M.E.İ.; Writing – U.K., M.E.İ.; Critical review – U.K., M.E.İ.

Etik Kurul Onayı: Çalışma Sağlık Bilimleri Üniversitesi, Gullhane Bilimsel Araştırmalar Etik Kurulu tarafından onaylandı (Tarih: 20/01/2022, Numara: 2022-51).

Hasta Onamı: Çalışmanın retrospektif olarak dizayn edilmesinden dolayı hasta onamı alınmamıştır.

Hakem değerlendirmesi: Dışarıdan hakemli.

Çıkar Çatışması: Çıkar çatışması bulunmamaktadır.

Finansal Destek: Yazarlar bu çalışmanın herhangi bir finansal destek almadığını beyan etmişlerdir.

Yazarlık Katkıları: Fikir – U.K., M.E.İ., M.Ş.İ., F.Ş., G.Ö., S.Ş., A.C.; Tasarım – U.K., M.E.İ., M.Ş.İ., F.Ş., G.Ö., S.Ş., A.C.; Denetmeler – U.K., M.E.İ., M.Ş.İ., F.Ş., G.Ö., S.Ş., A.C.; Kaynaklar – G.Ö., S.Ş., A.C.; Malzemeler – M.Ş.İ., F.Ş.; Veri Toplanması ve/veya İşlenmesi – U.K., M.E.İ.; Analiz ve/veya Yorum – U.K., M.E.İ.; Literatür Taraması – U.K., M.E.İ.; Yazıyı Yazan – U.K., M.E.İ.; Eleştirel İnceleme – U.K., M.E.İ.

Kaynaklar

- Gorski LA, Hadaway L, Hagle ME, Broadhurst D, Clare S, Kleidon T, et al. Infusion therapy standards of practice, 8th Edition. J Infus Nurs 2021;44:S1–S224.
- Bodenham Chair A, Babu S, Bennett J, Binks R, Fee P, Fox B, et al. Association of anaesthetists of Great Britain and Ireland: Safe vascular access 2016. Anaesthesia 2016;71:573–85.
- Darling JC, Newell SJ, Mohamdee O, Uzun O, Cullinane CJ, Dear PR. Central venous catheter tip in the right atrium: A risk factor for neonatal cardiac tamponade. J Perinatol 2001;21:461–4.
- Weil BR, Ladd AP, Yoder K. Pericardial effusion and cardiac tamponade associated with central venous catheters in children: An uncommon but serious and treatable condition. J Pediatr Surg 2010;45:1687–92.
- Timsit JF, Farkas JC, Boyer JM, Martin JB, Misset B, Renaud B, et al. Central vein catheter-related thrombosis in intensive care patients: Incidence, risks factors, and relationship with catheter-related sepsis. Chest 1998;114:207–13.

6. Cadman A, Lawrance JA, Fitzsimmons L, Spencer-Shaw A, Swindell R. To clot or not to clot? That is the question in central venous catheters. *Clin Radiol* 2004;59:349–55.
7. Wang L, Liu ZS, Wang CA. Malposition of central Venous Catheter: Presentation and management. *Chin Med J (Engl)* 2016;129:227–34.
8. Schummer W, Schummer C, Rose N, Niesen WD, Sakka SG. Mechanical complications and malpositions of central venous cannulations by experienced operators. A prospective study of 1794 catheterizations in critically ill patients. *Intensive Care Med* 2007;33:1055–9.
9. Gibson F, Bodenham A. Misplaced central venous catheters: Applied anatomy and practical management. *Br J Anaesth* 2013;110:333–46.
10. Güler S, Şen S, Tunçyürek Ö, Gürcün U, Ömürlü İK. Evaluation of the central Venous Catheters access and malposition ratios in Cardiac surgery. *GKDA Derg* 2017;23:84–9.
11. Bayer O, Schummer C, Richter K, Fröber R, Schummer W. Implication of the anatomy of the pericardial reflection on positioning of central venous catheters. *J Cardiothorac Vasc Anesth* 2006;20:777–80.
12. Baskin KM, Jimenez RM, Cahill AM, Jawad AF, Towbin RB. Cavalatrial junction and central venous anatomy: Implications for central venous access tip position. *J Vasc Interv Radiol* 2008;19:359–65.
13. McGee DC, Gould MK. Preventing complications of central venous catheterization. *N Engl J Med* 2003;348:1123–33.
14. Weber MD, Conlon T, Woods-Hill C, Watts SL, Nelson E, Traynor D, et al. Retrospective assessment of patient and catheter characteristics associated with malpositioned central venous catheters in pediatric patients. *Pediatr Crit Care Med* 2022;23:192–200.
15. Roldan CJ, Paniagua L. Central venous catheter intravascular malpositioning: Causes, prevention, diagnosis, and correction. *West J Emerg Med* 2015;16:658–64.
16. Tripathi M, Dubey PK, Ambesh SP. Direction of the J-tip of the guidewire, in seldinger technique, is a significant factor in misplacement of subclavian vein catheter: A randomized, controlled study. *Anesth Analg* 2005;100:21–4.
17. Kusminsky RE. Complications of central venous catheterization. *J Am Coll Surg* 2007;204:681–96.