

Solid Psödopapiller Pankreas Karsinomu: Bir Olgu Sunumu

Solid Pseudopapillary Carcinoma of Pancreas: a Case Report

Yeşim Yıldırım,

MD.
Department of Medical Oncology,
Başkent University Medical Faculty
dryesimyildirim@yahoo.com

Şeniz Sarıtaş,

MD.
Department of Internal Medicine,
Başkent University Medical Faculty,

Özgür Özyılkan,

MD.
Department of Medical Oncology,
Başkent University Medical Faculty,

Beyhan Demirhan,

PHD.
Department of Patology,
Başkent University Medical Faculty,

Özet

Pankreasın en sık görülen tümörleri adenokarsinomlardır ve cerrahi rezeksiyona rağmen oldukça kötü prognozludur. Solid psödopapiller karsinomlar, pankreas karsinomlarının %0,13-2,7 sini oluşturur ve adenokarsinomların aksine iyi prognozlu tümörlerdir. Sıklıkla üreme çağındaki genç kadınlarda görünür. Bu tümörün gelişiminde progesteron reseptör ekspresyonu nedeniyle seks hormonlarının rolü olabileceği düşünülmektedir. Genellikle pankreasta büyük kitle ile gelen bu hastalarda, öncelikli tedavi seçeneği cerrahidir. Adjuvan tedavi konusunda bilgiler sınırlıdır. Bu yazıda operasyon sonrası adjuvan 5-Florourasil tedavisi ile uzun süreli sağ kalım sağlanan psödopapiller karsinomlu bir vaka sunuldu.

Anahtar Sözcükler: **Adenom; Pankreas neoplazmları.**

This manuscript can be downloaded from the webpage:

[http://tipdergisi.erciyes.edu.tr/project6/2007;29\(6\)474-477.pdf](http://tipdergisi.erciyes.edu.tr/project6/2007;29(6)474-477.pdf)

Submitted : March 24, 2007
Revised : June 14, 2007
Accepted : July 16, 2007

Corresponding Author:

Yeşim Yıldırım,
Department of Medical Oncology,
Başkent University Medical Faculty
Ankara, Turkey

Telephone : +90 - 312- 121 04 34
E-mail : dryesimyildirim@yahoo.com

Abstract

The most common neoplasm of the pancreas is adenocarcinoma which has a poor prognosis despite surgical resection. Solid pseudopapillary carcinoma constitutes 0.13-2.7% of all pancreas neoplasm, contrary to adenocarcinoma, its prognosis is good. This neoplasm is frequently seen in young female patients. It is claimed that sex steroids may have a role in tumor development since this tumor contains progesterone receptors. In general, surgery is the first option in the treatment of the patients with large mass. The knowledge about adjuvant treatment is limited. In this report, a pseudopapillary pancreas carcinoma case with long-term survival after surgical resection and adjuvant treatment with 5 fluorouracil is presented.

Key Words: **Padenoma; Pancreatic neoplasms.**

Giriş

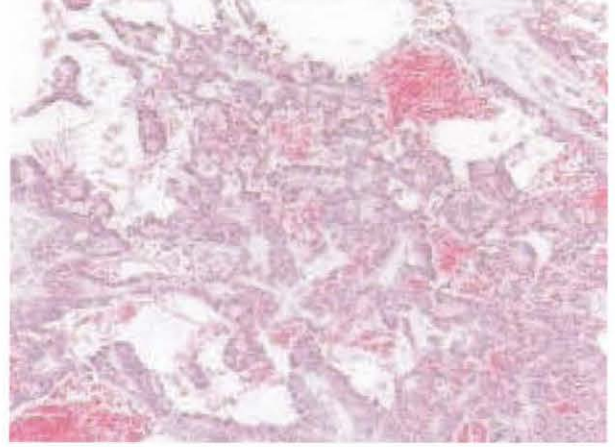
Solid Psödopapiller Karsinom (SPK), pankreasın nadir görülen, iyi prognozlu, düşük malign potansiyeli olan epitelyal bir tümördür. İlk kez 1959'da Frantz tarafından tanımlanmıştır ve 1996 yılında pankreatik tümörlerin sınıflandırılması içine alınmıştır (1). SPK'nın orijini tam olarak bilinmemekle birlikte; duktal epitelyum, asiner hücreler veya endokrin hücrelerden köken alabileceği düşünülmektedir (2,3).

SPK çoğunlukla genç yaşlarda görülür. Hastaların %10 dan azı 40 yaş üzerindedir. Nonspesifik semptomlarla seyredir. Literatürlerde metastaz yaptığı bildirilse de iyi huylu tümörler gibi yavaş seyirli olduğu kabul edilir. Bu nedenle, SPK saptanabilir boyuta (genellikle 8-10 cm'e) ulaşmadıkça fark edilmez. Literatürde tümör boyutu 20 cm olup asemptomatik seyirli bir vaka bildirilmiştir (4). SPK genellikle benign karakterlidir ancak vakaların %15'nde metastazlara rastlanılmaktadır (5). Bu yazıda postoperatif adjuvan 1 yıl süreli 5-Flourourasil tedavisi alan ve 56 aydır remisyonunda izlenen SPK olgusu sunuldu.

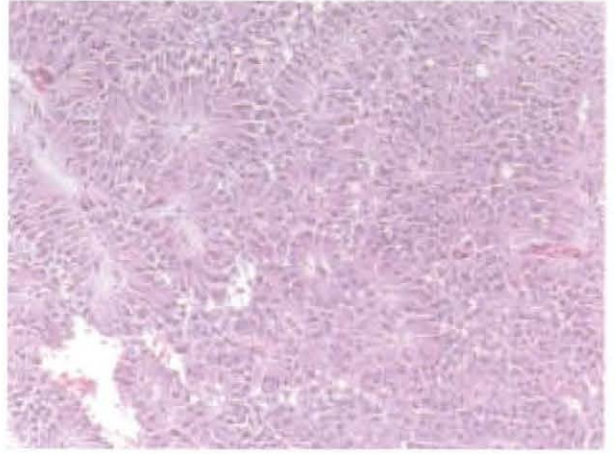
Olgu Sunumu

Yaklaşık 10-15 gündür olan karın ağrısı nedeniyle hastaneye başvuran 33 yaşındaki kadının çekilen abdomen tomografisinde, pankreasta yaklaşık 4x3 cm boyutlarında, çevre dokulara belirgin invazyon göstermeyen kitle lezyonu saptandı. Ca-19-9 düzeyi 10 IU/ml olarak geldi. Distal pankreatektomi ve splenektomi operasyonu yapılan olgunun patolojik incelemesinde, pankreas dokusunda çoğu alanda düzgün bir sınırla çevre dokudan ayrılan yer yer infiltratif gelişim gösteren solid psödopapiller karsinom izlendi (Resim 1,2). Az oranda ependimom benzeri rozet gelişimi ve kısmen tümör hücreleri ile dōşeli eritrosit içeren kistik boşluklar saptandı. Tümör hücrelerinin büyük bir kısmı geniş eosinofilik sitoplazmalı olup nükleusları oldukça uniform görünümde ve genellikle bazalde lokalize; yerel alanlarda ise hücre sitoplazması daha dar ve soluk görünümde olarak rapor edildi. Mitotik aktivite çok seyrek olarak izlendi. Tümörün perinöral invazyon yaptığı saptandı. Tümöre komşu pankreas dokusunda atrofi görüldü. Stromada hyalinizasyon, yaygın hyalin globüller, seyrek miksoid değişiklik, köpük hücre toplulukları ve bir alanda dev hücre reaksiyonu saptandı. Cerrahi sınırlarda tümör saptanmadı. İmmünohistokimyasal çalışmada NSE, Vimentin ve progesteron primer antikoru pozitif saptanırken keratin ve sinaptofizin negatif olarak bulundu (Resim 3,4).

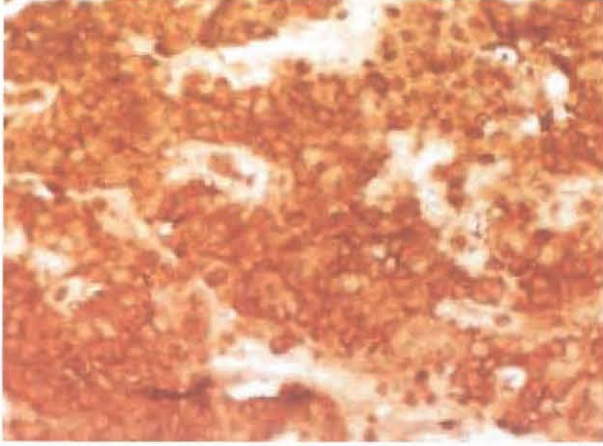
Operasyon sonrası hastaya adjuvan olarak haftalık 5-Flourourasil tedavisi başlandı. Yaklaşık 1 yıl adjuvan tedavi alan hasta 56 aydır remisyonunda izlenmektedir.



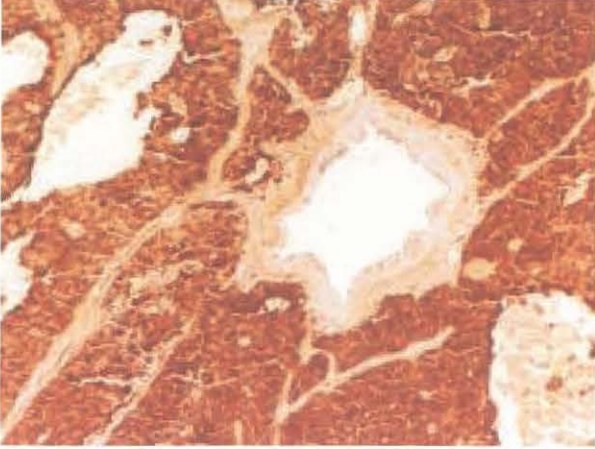
Resim 1. Solid Psödopapiller Karsinom'da papiller yapılar



Resim 2. Solid Psödopapiller Karsinom'da solid yapılar



Resim 3. Solid Psödopapiller Karsinom'da progesteron pozitifliği



Resim 4. Solid Psödopapiller Karsinom'da NSE pozitif boyanma

Tartışma

Solid psödopapiller pankreas karsinomu (SPK) nadir görülen bir tümördür (6-8). Genellikle 20-30'lu yaşlarda görülür. Tümörde progesteron reseptör ekspresyonu olması ve üreme çağındaki genç kadınlarda daha sık olarak gözlenmesi hastalığın patogenezinde seks hormonlarının rolü olabileceğini düşündürmektedir (9).

SPK genellikle asemptomatik olarak seyreder. Rutin muayeneler sırasında tesadüfi olarak saptanabilir. Semptomatik vakalar ise genellikle karın ağrısı, dispepsi, karında şişlik, karında ele gelen kitle veya sarılık şikayetleri ile gelebilirler (10). Genellikle laboratuvar testlerinde anormallik saptanmaz.

SPK tanısında ultrasonografi, tomografi ve magnetik rezonans görüntüleme yararlanılabilir. Ultrasonografi ve tomografi internal septalı moleküler kistik kitleyi ve solid lezyonları iyi gösterir (11,12). Magnetik rezonans görüntüleme ise tümör içine oluşan kanamaları gösterebilir (13).

Tümör tanı anında makroskopik olarak genellikle büyük boyuttadır (14). Sıklıkla geniş hemorajik alanlar ve psödokistik dejenerasyonlar gösterir.

Histolojik olarak SPK, periferde solid-monoforfik gelişim merkezde ise psödopapiller görünüm vermektedir (15). SPK'un pankreasın endokrin tümörlerinden ayırıcı tanısının yapılması gereklidir. Çünkü bu tümörler morfolojik olarak birbirlerine oldukça benzerdirler. Ayırıcı tanıda immünohistokimyasal çalışma çok değerlidir. SPK da vimentin, NSE α -1ATA, α -1antikmotripsin, kromogranin A, sinaptofizin belirteçleri pozitif olarak saptanır. Epitelyal markerlar genellikle yoktur. Östrojen reseptörü genellikle saptanmazken, progesteron reseptör ekspresyonu mevcuttur. Ayırıcı tanıda düşünülmesi gereken bir diğer tümör asiner cell karsinomdur. Sıklıkla erkeklerde rastlanılan bu tümörde psödopapiller değişiklikler yoktur ve immünohistokimyasal olarak pankreatik enzimler ve sitokeratin ile pozitiflik saptanır. Ayırıcı tanıda düşünülmesi gereken diğer bir tümörde daha çok çocuklarda görülen pankreatoblastomdur. Bu tümörde psödopapiller patern ve vimentin ekspresyonu gözlenmez (1).

Olguların %70'inde SPK pankreasın başı ve kuyruğunda yerleşir. Oldukça iyi sınırlı bir tümördür. Nadiren çevre organlara invazyon gösterir. SPK'da sağ kalım oranı radikal rezeksiyon sonrası çok iyi olmasına rağmen, hastaların yaklaşık %15'inde metastaza rastlanır. En sık metastaz saptanan bölgeler karaciğer, periton ve bölgesel lenf nodlardır (16). Literatürde mezokolonik, retroperitoneal, omental, veya hepatic yerleşimli ekstrapankreatik SPK vakaları rapor edilmiştir (17).

SPK'da cerrahi rezeksiyon ile kür sağlanabilmesine rağmen, hastaların %15 'inde metastaza rastlanması nedeniyle adjuvan kemoterapi uygulanması gündeme gelmektedir (18). Bu vakada ise adjuvan 5-Flourourasil tedavisi uygulanmış ve hastada uzun süreli sağ kalım elde edilmiştir.

Kaynaklar:

1. Adamthwaite JA, Verbeke CS, Stringer MD, Guillou PJ, Menon KU. Solid pseudopapillary tumour of the pancreas: diverse presentation, outcome and histology. *JOP*. 2006;7:635-642
2. Schlosnagle DC, Campbell WG Jr. The papillary and solid neoplasm of the pancreas a report of two cases with electron microscopy, one containing neurosecretory granules. *Cancer* 1981;47:2603-2610
3. Yagihashi S, Sato I, Kaimori M, Matsumoto S, Nagai K. Papillary and cystic tumor of the pancreas. Two cases indistinguishable from islet cell tumor. *Cancer* 1988;61:1241-1247
4. Cappellari JO, Geisinger KR, Albertson DA, Wolfman NT, Kute TE. Malignant papillary cystic tumor of the pancreas. *Cancer* 1990;66:193-198
5. Gonzalez-Campora R, Rios Martin JJ, Villar Rodriguez JJ, et al. Papillary cystic neoplasm of the pancreas with liver metastasis coexisting with thyroid papillary carcinoma. *Arch Pathol Lab Med* 1995;119:268-273
6. Morohoshi T, Kanda M, Horie A, et al. Immunocytochemical markers of uncommon pancreatic tumors. Acinar cell carcinoma, pancreatoblastoma and solid cystic (papillary-cystic) tumor. *Cancer* 1987;59:739-747
7. Koshmahl M, Seada LS, Janig U, Harms D, Kloppel G. Solid pseudo-papillary tumor of the pancreas: its origin revisited. *Virchows Arch* 2000;436:473-480
8. Lam KY, Lo CY, Fan ST. Pancreatic solid-cystic papillary tumor: Clinicopathologic features in eight patients from Hong Kong and review of the literature. *World J Surg* 1999;23:1045-1050
9. Ladanyi M, Mulay S, Arseneau J, Bettez P. Estrogen and progesterone receptor determination in the papillary cystic neoplasm of the pancreas with immunohistochemical and ultrastructural observation. *Cancer* 1987; 60:1604-1611, 1987
10. Yoon DY, Hines OJ, Billhic AJ, Lewin K, Cortine G, Reber HA. Solid and papillary epithelial neoplasms of the pancreas: aggressive resection for cure. *Am Surg* 2001;67:1195-1199
11. Buetow PC, Buck JL, Pantongrag, Brown L, Beck KG, Ros PR, Adair CF. Solid and papillary epithelial neoplasm of the pancreas: Imaging-pathologic correlation in 56 cases. *Radiology* 1996;199:707-711
12. Bennett GL, Hann LE. Pancreatic ultrasonography. *Surg Clin North Am* 2001; 81:259-81
13. Megibow AJ, Lavelle MT, Rofsky NM. MR imaging of the pancreas. *Surg Clin North Am* 2001;81:307-20
14. Cubilla AL, Fitzgerald PJ. Classification of pancreatic cancer (nonendocrine). *Mayo Clin Proc* 1979;54:449-58
15. Bardales RH, Centeno B, Mallery JS, et al. Endoscopic ultrasound-guided fine-needle aspiration cytology diagnosis of solid-pseudopapillary tumor of the pancreas; a rare neoplasm of elusive origin but characteristic cytomorphologic features. *Am J Clin Pathol* 2004;121:654-662
16. Martin RC, Klimstra DS, Brennan MF, Conlon KC. Solid pseudopapillary tumor of the pancreas: a surgical enigma? *Ann Surg Oncol* 2002;9:35-40
17. Sessa F, Solcia E, Capella C, et al. Intraductal papillary-mucinous tumours represent a distinct group of pancreatic neoplasms: an investigation of tumour cell differentiation and K-ras, p53 and c-erbB-2 abnormalities in 26 patients. *Virchows Arch*. 1994;425:357-367.
18. Matsuda Y, Imai Y, Kawata S, et al. Papillary cystic neoplasm of the pancreas with multiple hepatic metastases: a case report. *Gastroenterology Jpn* 1987;22:379-384