

VERTEBRA TÜBERKÜLOZUNUN ANTERİYÖR YAKLAŞIMLA TEDAVİSİ Treatment of vertebral tuberculosis by anterior approach

Mahmut ARGÜN¹, Cemil Yıldırım TÜRK¹, Mehmet HALİCİ², Vedat ŞAHİN³, Şevki KABAK²

Özet

Amaç: Bu çalışma, vertebra tüberkülozunda anterior yaklaşımla cerrahi ve kemoterapi ile tedavi edilen hastaların klinik ve radyolojik sonuçlarını değerlendirerek literatürdeki değişik tedavi yöntemleri ile karşılaştırmak amacıyla yapılmıştır.

Materyal ve Metod: Çalışmamız 1991-1996 yılları arasında Erciyes Üniversitesi Tıp Fakültesi hastanesine başvuran ortalama yaşları 43.4 yıl(18-62), yedi vertebra tüberkülozu olan hastalarda yapıldı. Vakaların 3'ü erkek, 4'ü kadın idi. Hastalığın yerleşim yeri torakal ve lomber bölgelerdedi. Tüm hastalarda anterior debridman, spinal enstrumantasyon ve greftleme yapıldı. Daha sonra tedavi kemoterapi ile tamamlandı. Tüm hastalarda 3 ay süreyle Thorako-lumbo-sakral korse kullanıldı.

Bulgular: Hastaların izlem süresi 56 ay(39-91) idi. Altı ay takip süresinden sonraki kontrollerde füzyon oluşumu görüldü. Kifoz açısı ameliyat öncesi 26.1⁰(13⁰-75⁰) iken, ameliyat sonrası 11.1⁰(2⁰-50⁰) bulundu. Son kontrollere göre korreksiyon kaybı 2.3⁰ oldu. Daha önce günlük aktivitelerini sürdürmeyen 3 hasta tedavi sonrası günlük aktivitelerine tekrar geri döndüler.

Sonuç: Sonuçlarımızı değerlendirdiğimizde; anterior debridman, greftleme ve anterior enstrumanla birlikte uzun süre uygulanan kemoterapinin iyileşmeyi ve stabilizeyi sağladığı, kifoz artışını engellediği ve korreksiyon kaybını en azına indirdiği sonucuna varıldı.

Anahtar Kelimeler: Spinal; Tüberküloz

Abstract

Aim: This study was conducted to evaluate the clinical and radiological results of patients treated with surgery and chemotherapy with the anterior approach in vertebral tuberculosis and to compare these results with the literature.

Material and Method: The study was carried out on 7 patients with vertebral tuberculosis who referred to Erciyes University Medical Hospital. Their mean age was 43.4 years (18-62 years). Three patients out of 7 were male and 4 female. The location of this disease was the thoracal and lumbar regions. Anterior debridement, spinal instrumentation and bone grafting were applied to all patients and then treatment was completed with chemotherapy. External support was used in all patients.

Results: Mean follow-up period was 56 months (39-91 months). The occurrence of fusion was seen in the controls after 6 month follow-up period. The angle of kyphosis was found to be 26.1⁰ (13⁰-75⁰) and 11.1⁰ (2⁰-50⁰) preoperatively and postoperatively, respectively. The correction loss was 2.3⁰. Three patients who could not perform their daily activities preoperatively were able to fulfil their daily activities after treatment.

Conclusion: It was concluded that in the treatment of vertebral tuberculosis, fusion and chemotherapy associated with anterior debridement and spinal instrumentation is an efficient method of treatment.

Key Words: Spinal; Tuberculosis

Tüberküloz spondilitis ilk olarak 1779-1782 yılları arasında Percivall Pott tarafından tanımlanmıştır (1,2). Hastalığın karakteristik özelliği kifoz deformitesinin oluşumu yanında nörolojik defisitlerin de görülmesidir. İnfant ve çocuklarda

fazla olmak üzere her yaş grubundaki kişilerde bu hastalık görülebilir. Gelişmiş ve endüstrileşmiş ülkelerde az, gelişmekte olan ülkelerde daha yüksek insidansı vardır(3).

Hastalığın tedavisi konusunda farklı görüşler vardır (1,2,4-10). Bunlar arasında; posterior drenaj, kostatransfersektomi ve anterior drenajla birlikte yapılan füzyon ameliyatlarını sayabiliriz (5,6). Omurga tüberkülozunun tedavisinde birçok öneriler ortaya atılmıştır. Hastaların korse

Erciyes Üniversitesi Tıp Fakültesi 38039 KAYSERİ
Ortopedi ve Travmatoloji. Doç.Dr.¹, Y.Doç.Dr.²,
S.B. Ankara Hastanesi II. Ortopedi Kliniği ANKARA
Doç.Dr.³.

Geliş tarihi: 15 Şubat 2001

kullanabilmesi yanında; uzun süreli ilaç tedavisi, debridman ile birlikte ilaç tedavisi ya da uzun süreli ilaç tedavisi ile debridman ve anterior füzyonla birlikte yapılması şeklinde tedavi uygulanabilmektedir. Ancak Modifiye Hong Kong prosedürü, anterior veya posterior enstrumantasyon, debridman ve uzun süreli ilaç tedavisi şeklindeki yöntemle en iyi sonuç alındığı ve korreksiyon kaybı ile greft yetmezliğinin görülmediği bildirilmiştir (1,6,9,10).

İlk iki yıl içinde gelişen paraplejelere erken Pott paraplejisi, iki yıldan sonra gelişen paraplejelere ise geç Pott paraplejisi denilmektedir. Genellikle erken dönemdeki paraplejinin iyileşebileceği, geç dönemdekilerin ise iyileşmeyeceği yönünde görüşler mevcuttur (4). Çocukluk dönemi Pott hastalığından sonra yüksek açılı keskin kifoz oluşumu sık görülür. Hastalığın bu döneminde diskte bozulma, vertebra cisminin ön kısmında kollaps ve büyüme plağının önünde destrüksiyon yapması nedeniyle kifoz deformitesi oluşturduğu bilinmektedir (4,5).

Bizim bu çalışmada amacımız; modifiye Hong Kong operasyonu ile birlikte anterior enstrumantasyon ve kemoterapi ile tedavi ettiğimiz olgularımızın sonuçlarını değerlendirmektir.

MATERYAL VE METOD

1991-1996 yılları arasında spinal tüberkülozu olan yedi hasta modifiye Hong- Kong operasyonu ile birlikte anterior enstrumantasyon (*Alıcı Anterior Spinal Sistem*) ve kemoterapi ile tedavi edildi. Hastaların 3'ü erkek, 4'ü kadın olup, ortalama yaşları 43.4 yıl (16-62) idi. Bütün hastaların klinik muayeneleri yapıldı, radyografileri, CT ve MRI'ları çekildi ve rutin laboratuvar incelemeleri yapıldı. Kifoz açısı klasik lokal gibozite ölçüm yöntemiyle değerlendirildi. Üç hastanın spinal kanalında abse oluşumu belirlendi. Bu hastaların nörolojik problemleri de vardı. Frankel (11) nörolojik skalasına göre değerlendirildi. Cerrahi

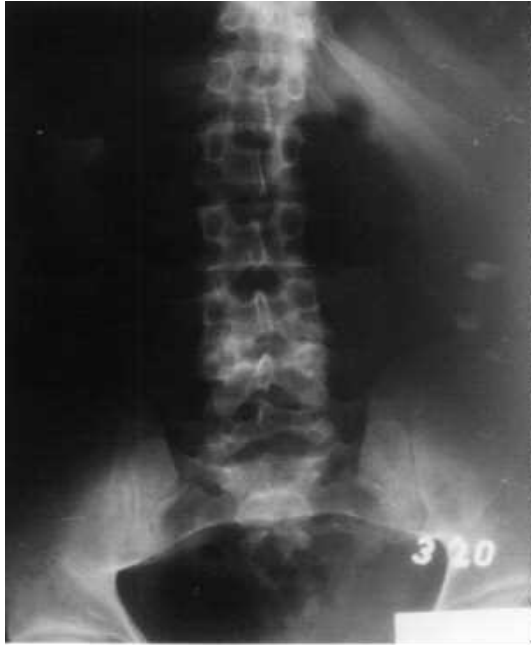tedavi öncesi tüm hastalara standart dördü anti-tüberküloz kemoterapi protokolü uygulandı. İlaç tedavisi Streptomycine 1g/gün 2 ay, Rifampisin 600 mg/gün 10-12 ay, İzoniazide 300 mg/gün 10-12 ay ve Pirazinamide 2g/gün 2 ay şeklinde uygulandı. Kemoterapinin 3 hafta kullanılmasının ardından anterior debridman, anterior dekompresyonla füzyon ve anterior enstrumantasyon anterolateral girişimle uygulandı. Bir hastaya torakal, 1 hastaya torako-abdominal ve 5 hastaya abdominal girişim uygulandı. Cerrahi sırasında herhangi bir komplikasyonla karşılaşılmadı. Spinal kanaldaki abseler ve nekrotik disk artıkları temizlendi, spinal kord rahatlatıldı. Enstruman uygulanarak kifoz ve skolyoz deformiteleri düzeltilmeye çalışıldı. Tüm hastalarda trikortikal iliak kanat strut grefti kullanıldı. Cerrahi tedavi sonrası 2-6 ay arasında hastalara Thorako-lumbo-sakral korse kullanıldı. Laboratuvar incelemeleri normale dönüncüye kadar, anti-tüberküloz ilaç tedavisine 10-12 ay devam edildi. Ayrıca hastaların ameliyat sonrası 15.gün, 30.gün ve sonra füzyon gelişene kadar her ay röntgen grafileri çekilerek kontrol edilip değerlendirildi.

BULGULAR

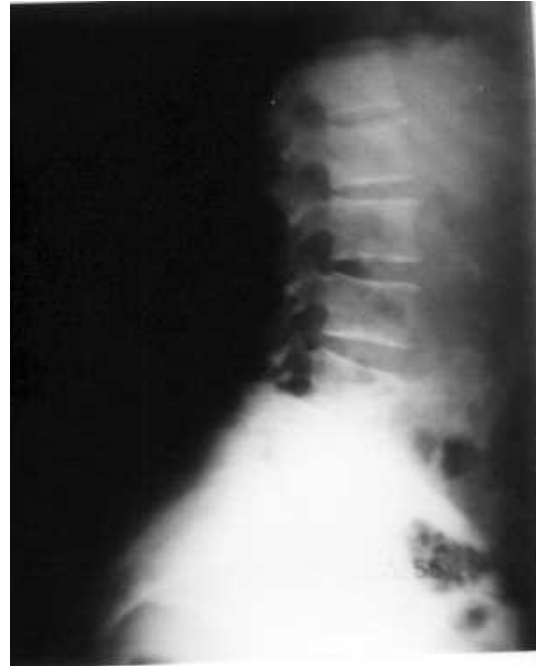Hastaların ortalama takip süresi 56 ay (39-91) idi. Altıncı aydan sonraki grafilerde greftlenen bölgelerde füzyon oluşumu görüldü. Kifoz açısı ameliyat öncesi ortalama 26.1° (13° - 75°) iken, ameliyat sonrası 11.1° (2° - 50°) bulundu. (Resim-I,II). Bu değerler son kontrolde ise 13.4° (4° - 55°) belirlendi. (Resim-III). Korreksiyon kaybı 2.3° olarak bulundu. Erken ve geç dönemde komplikasyonla karşılaşılmadı. Ameliyat öncesi nörolojik problemi olan 2 Frankel C ve 1 Frankel D'li 3 hastada düzelme oldu ve son kontrolde Frankel E olarak değerlendirildi. Takip süresince nörolojik komplikasyon görülmedi ve bu hastalar günlük normal aktivitelerine dönebildiler. Hastalarla ilgili bulgular Tablo-I'de gösterilmiştir. Hastaların tedavi esnasında enfeksiyon, üriner problemler ve solunum problemleri olmadı. Geç takiplerinde greft

Tablo I. Hastaların demografik dağılımı ve radyolojik özellikleri

İsim	Cins	Yaş	Takip (ay)	Seviye	Kifoz Açısı		
					Preop (°)	Postop (°)	Son Kontrol (°)
MC	E	42	91	T _{11,12} ,L ₁	26	10	12
YA	E	27	63	L _{3,4}	15	4	5
GA	K	53	55	L ₅	13	3	5
SÖ	E	62	45	L ₂	14	4	6
GT	K	54	36	L ₄	15	2	4
HK	K	18	66	T _{10,11,12} ,L ₁	75	50	55
EA	K	48	36	L _{2,3}	25	5	7

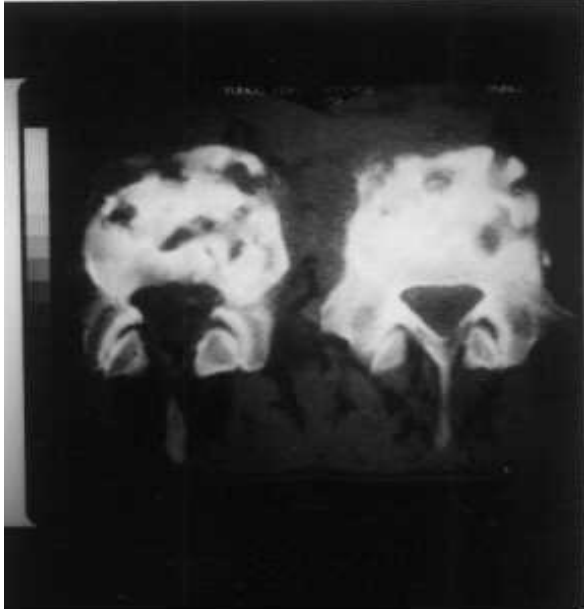


Resim 1. 29 yaşındaki hastanın ameliyat öncesi A-P radyografisi

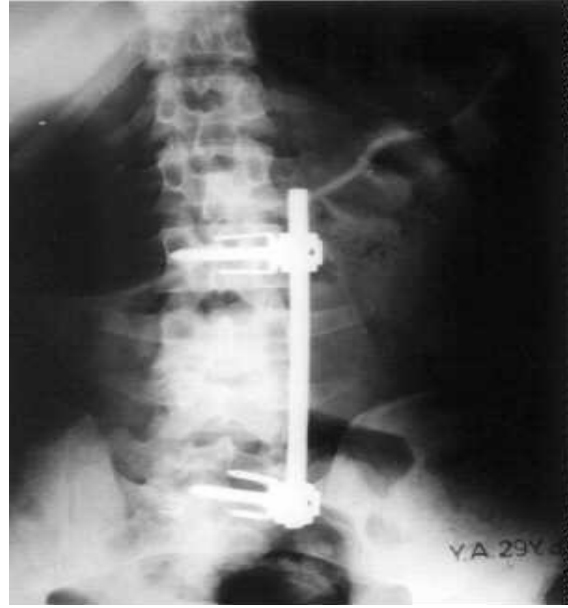

Resim 2. 29 yaşındaki hastanın ameliyat öncesi yan radyografisi

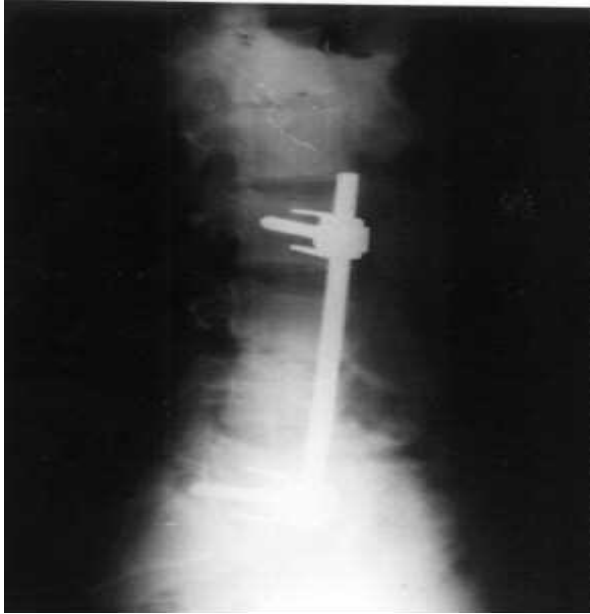yetmezliği ve pseudoartroz görülmedi.



Resim 3. 29 yaşındaki hastanın ameliyat öncesi MRI görüntüsü



Resim 4. 29 yaşındaki hastanın ameliyat sonrası ön-arka radyografisi



Resim 5. 29 yaşındaki hastanın ameliyat sonrası yan radyografisi

TARTIŞMA

Spinal tüberküloz lokal kifoza(gibozite) ve tanı-tedavisinde gecikme olursa çok ciddi nörolojik problemlere neden olabilir. Ancak etkili tedaviye cevap vermesi nedeniyle korkulan bir sorun olmadığı yolundaki görüşleri ön plana çıkarmaktadır (1-3). Hastalık gelişmekte olan ülkelerde her yaşta görülmekle birlikte,gelişmiş ülkelerde daha geç yaşlarda tesbit edilmektedir (3). Vertebra cisminde tahribe neden olan ve kanalı önden daraltan enfeksiyon anterior yaklaşımla cismin debridmanı ve lezyonun greft ile tamiri gerçekçi bir yaklaşım olarak değerlendirilmektedir (6,10-12). Ancak vertebra cismini tutan tüberkülozun parapleji yapması ve spinal kanalda darlık yapması ve kemoterapiye direnç göstermesi,tedavide kesin olarak cerrahi müdahalenin gerekliliğini ortaya koymuştur.Kanlanmanın artırılarak kemoterapinin etkinliğinin güçlendirilmesi,nekrotik dokuların ortamdandan uzaklaştırılması gibi olumlu etkileri nedeniyle tüm otörler cerrahi tedaviyi

önermektedirler (1-10, 12-18). Ancak uygulanacak cerrahi yöntemlerde teknik açıdan farklılıklar görülmektedir. Hatta sadece iyi bir cerrahi debridman ve sonra greftlenerek füzyon yapılması bile yeterli sayılabilmektedir(13).

Yalnızca kemoterapi uygulanan hastalarda % 82'nin üzerinde iyi sonuçlar alındığı ancak kifoz deformitesinde arttığı bildirilmektedir(14). Anterior debridman ve füzyondan sonra tedavide başarının arttığını, erken füzyon oluşup vertebral kolonun düzeldiğini tüberküloz araştırma grubu bildirmiştir (14). Tüberkülozun 2 veya 3 vertebrayı tuttuğu durumlarda greft yetmezliği görülebilir (10,12). Bu gibi durumlarda posterior füzyon yapılabilir(5,15). Bizim hastalarımızda yaptığımız kontrollerde greft yetmezliği görmedik. Güven ve ark. tek aşamalı posterior füzyon ve rijid fiksasyon ile kifozu önlediklerini bildirmişler ve sadece 3.4⁰'lik bir korreksiyon kaybı olduğunu tesbit etmişlerdir(16). Yine Yılmaz ve ark. olgularındaki korreksiyon kaybını 3⁰ olarak bildirmişlerdir(10). Bizim vakalarımızda ise korreksiyon kaybı 2.3⁰ oldu.

Kostuik anterior debridman, greftleme ve anterior enstruman kullanarak başarılı sonuçlar aldığını bildirmiştir(17). Daha sonra bu yöntem güncellik kazanmıştır. Tek aşamalı bir girişim olması cerrahi olarak bazı avantajlar sağlamaktadır, örneğin bu yöntemle cerrahi saha daha iyi görülebilmekte, radikale debridman yapılabilen ve kifoz deformitesi daha iyi düzeltilebilmektedir (10,17). Erken dönemde meydana gelen ve greft yetmezliğine bağlı oluşan korreksiyon kaybı bu yöntemle engellenebilmekte, ayrıca hastalar erken mobilize edilebilmektedir. Bizde bu yöntemi uygulayarak hastalarımızı erken mobilize ettik.

Kullanılacak greftin otogreft olması tercih edilmelidir. Ayrıca kosta ve fibula greftlerine nazaran, yüksek osteojenik potansiyeli ve daha dayanıklı olması nedeniyle; trikortikal iliak greftler tercih edilmektedir(10,15). Biz tüm vakalarımızda trikortikal iliak greft kullandık. Kaynamama, greft rezorbsiyonu ve enfeksiyon reaktivasyonu gibi komplikasyonlarla karşılaşmadık. Enfekte dokuların tüm olarak debridmanı, boşluğun greftle desteklenmesi, anterior enstruman uygulanması ve de yoğun anti-tüberküloz tedavisi sonunda tam bir

iyileşme elde ettik.

Tartışma konularından biriside implant kullanımının anteriordan mı yoksa posteriordan mı olması gerektiğidir(3,5,10). Anterior girişim tek aşamalı olduğu için tercih sebebi sayılabilir. Sadece greftlenip implant kullanılmaz ise korreksiyon kaybının daha fazla olduğu, bunun için implant kullanmanın gerekli olduğu bildirilmiştir(5,10,17).

Bizim sonuçlarımızı değerlendirdiğimizde; anterior debridman, greftleme ve anterior enstrumanla birlikte, uzun süre uygulanan kemoterapinin iyileşmeyi ve stabilizeyi sağladığı, kifoz artışını engellediği ve korreksiyon kaybını en aza indirdiği sonucuna vardık.

KAYNAKLAR

1. Alıcı E, Berk H, Özkan M, ve ark: Surgical treatment of spinal tuberculosis with Alıcı Spinal System. *Journal of Turkish Spinal Surgery*. 5-1994; 1:12-14.
2. Altınmakas M, Aydoğan N, Şehirlioğlu A, ve ark: Tuberculosis of spine. *Journal of Turkish Spinal Surgery*. 1994; 5-3:124-125.
3. Aydın E, Kış M, Solak Ş, Önalın B: Pott hastalığında cerrahi tedavi sonuçları. XIV. Milli Türk ortopedi ve Travmatoloji Kongre Kitabı. ss:776-780.
4. Bilsel N, Aydınöz Ö, Erdoğan F, ve ark: Late Pott paraplegia. *Journal of Turkish Spinal Surgery*. 1995; 6-4:185-188.
5. Domaniç Ü, Hamzaoğlu A, Şar C: Posterior fusion and instrumentation after radical debridement and fusion in the surgical treatment of Pott's disease. *Journal of Turkish Spinal Surgery*. 1994; 4-1:16-19.
6. Yazıcı M, Atilla B, Gülman B: Pott hastalığının tedavisinde anterior debridman ve greftleme. *Hacettepe Ortopedi Dergisi*. 1996; 6-4:190-193.
7. Hodgson AR, Stock FE, Fang HSY, et al. Anterior spinal fusion. The operative approach and pathological findings in 412 patients with Pott's disease of the spine. *British J. Surg.* 1960; 48:172-178.
8. Ito H, Tsuchiya J, Asami GA: A new radical operation for Pott's disease. *Report of ten*

- cases. *J Bone Joint Surg.* 1934;16:499-515.
9. Hodgson AR, Stock FE: Anterior spine fusion for the treatment of tuberculosis of the spine. The operative findings and results of treatment in the first one-hundred cases. *J Bone Joint Surg* 1960;42-A:295-310.
 10. Yılmaz C, Selik HY, Gürkan İ, ve ark : Anterior instrumentation for the treatment of spinal tuberculosis. *J Bone Joint Surg* 1999;81-A:1261-1267.
 11. Frankel HL: The value of postural reduction in the management of closed injuries of the spine with paraplegia and tetraplegia. *Paraplegia* 1969;7:179.
 12. Rojesekoron S, Soundarapondian S: Progression of the kyphosis in tuberculosis of the spine treated by anterior arthrodesis. *J Bone Joint Surg* 1989;71-A:1314-1323.
 13. Mc Guire RA, Eismant FJ: Critical analysis of strut grafts in anterior spinal fusions. *J Spinal Disord* 1993;6-1:166-174.
 14. Medical research Council Working Party on Tuberculosis of the Spine. A 10 year assessment of controlled trials comparing debridement and anterior spinal fusion in the management of tuberculosis of the spine on the standard chemotherapy in Hong Kong. *J Bone Joint Surg* 1982;64-A:393-398.
 15. Kemp HBS, Jackson JW, Jeremiah JD, et al: Anterior fusion of the spine for infective lesions in adults. *J Bone Joint Surg* 1973;55-B:715-734.
 16. Güven O, Kumano K, Yalçın S, ve ark: A single stage posterior approach and rigid fixation for preventing kyphosis in the treatment of spinal tuberculosis. *Spine* 1994;19-9:1039.
 17. Kostuik JP: Anterior spinal cord decompression for lesion of the thoracic and lumbar spine. Techniques new methods for internal fixation, results. *Spine* 1983;8:512-531.
 18. Boachie-Adjei O, Squillante RG: Tuberculosis of the spine. *Orthop Clin North Am* 1996;27-1:95-103.