

Çocuklardaki Meckel divertikülünde Helikobakter pilori varlığı

Şemsi ALTANER, Mustafa İNAN, Servet GÜREŞÇİ, Fulya ÖZ PUYAN, Latife DOĞANAY

Trakya Üniversitesi Tıp Fakültesi Patoloji ve Çocuk Cerrahisi Anabilim Dalları, Edirne

Özet

Amaç: Meckel divertikülü ince bağırsağın en sık görülen doğumsal bozukluğudur. Bu divertikülde sıklıkla mide epiteli bulunur. Midenin mukus salgılayan hücrelerini enfekte eden Helikobakter pilori (*H. pilori*) ektopik mide epitelinde veya mide metaplazisi alanlarında da bulunabilir. Çalışmamızda çocuklarda ektopik mide epiteli bulunan Meckel divertiküllerinde *H. pilori* varlığını araştırdık.

Yöntem: Çalışmaya çocuk hastalardan çıkarılan 18 adet Meckel divertikülü örneği alındı. Bu olguların parafin kesitleri yeniden değerlendirilerek Warthin-Starry gümüşleme yöntemi ile boyandı.

Bulgular: Olguların 12'si erkek ve 6'sı kız olup yaş ortalamaları 4.7 idi. Olguların tamamı semptomatik olup, en sık görülen semptom ağrıydı (12/18). Hastaların 10'unda heterotopik mide mukozası vardı. Heterotopik mide mukozası bulunan bu 10 olgunun 6'sında karın ağrısı, 4'ünde rektal kanama başlıca semptomlardı. Heterotopik mide mukozası bulunan hastaların 3'ünde *H. pilori* saptandı. Bunların 2'sinde karın ağrısı, 1'sinde ise rektal kanama vardı.

Sonuç: Olgularımızda *H. pilori* varlığının ülser ve kanama oranını arttırmamış olduğu görüldü.

Anahtar kelimeler: Meckel divertikülü, çocuk, Helikobakter pilori

Summary

The presence of Helicobacter pylori in Meckel's diverticulum of children

Aim: Meckel's diverticulum is the most common congenital abnormality of the gastrointestinal tract. Gastric mucosa is usually present in Meckel's diverticulum. Helicobacter pylori (*H. pylori*) can also be detected in ectopic or heterotopic gastric mucosa. The aim of this study is to investigate Helicobacter pylori colonization in heterotopic gastric mucosa of Meckel's diverticulum in children.

Method: A total of 18 cases who had undergone diverticulectomy at childhood were included in the study to search for the presence of *H. pylori* in Meckel's diverticulum. The paraffin blocks of all the patients were evaluated and stained with Warthin-Starry silver stain.

Result: There were 12 male and 6 female patients with a mean age of 4.7. The most common symptom was abdominal pain (12/18). 10 out of 18 Meckel's diverticulum had heterotopic gastric mucosa. In 6 patients abdominal pain and in 4 of 10 patients rectal bleeding was the main symptom. *H. pylori* was recognized in 3 of 10 cases which contained gastric mucosa. 2 of these 3 patients who were infected with *H. pylori* had presented with abdominal pain and 1 patient with rectal bleeding.

Conclusion: According to our results we suggest that *H. pylori* doesn't play a role in the development of ulceration and bleeding in Meckel's diverticulum with heterotopic gastric mucosa.

Key words: Meckel's diverticulum, children, Helicobacter pylori

Giriş

Meckel divertikülü; sindirim yolunun en sık görülen doğumsal bozukluğudur. 1809'da Johann Meckel,

bu divertikülün yapı ve embriyolojisini tanımlayarak omfalomezenterik kanal artığından köken aldığını söylemiştir⁽¹⁷⁾. Meckel divertikülü karın ameliyatlarında yaklaşık % 2 oranında rastlanmaktadır^(9,21).

* XVI. Ulusal Patoloji Kongresinde poster olarak sunulmuştur (27-31 Mayıs 2003, Konya)
Adres: Şemsi Altaner, Trakya Üniversitesi Tıp Fakültesi Patoloji Anabilim Dalı, Edirne
Yayına kabul tarihi: 12.04.2004

H. pilori midede ilk defa 1893'de saptanmış⁽²⁷⁾, ancak ayrıştırılması 1983'te Warren ve Marshall tarafından yapılmış ve ardından *H. pilori* olarak adlandırılmıştır⁽¹⁹⁾. *H. pilori* gram negatif, küçük, spiral

şeklinde bir basil olup, sadece mide mukozasında kolonize olabilir⁽¹⁴⁾. Bu basilin mide dışında varlığı Barret özofajiti ve duodenumda olduğu gibi mide heterotopisi ile ilişkilidir^(2,7).

H. pilorinin mide mukozasında olduğu gibi ektopik mide mukozasında da bulunabileceği tezinden yola çıkarak, ektopik mide mukozası bulunan çocuk Meckel divertikülü olgularımızda bakterinin varlığını araştırdık.

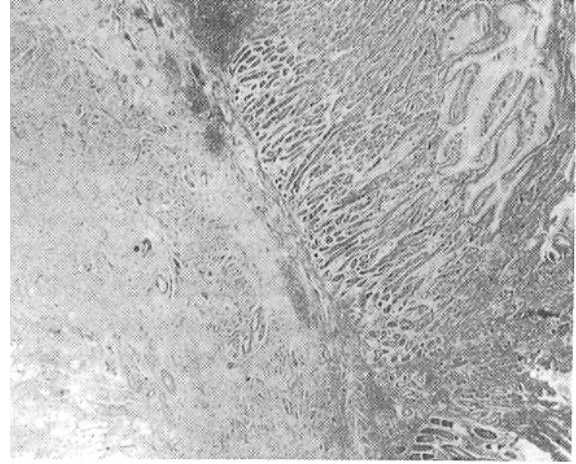
Gereç ve Yöntem

1994-2002 arasında Trakya Üniversitesi Tıp Fakültesi Çocuk Cerrahisi Anabilim Dalı'nda ameliyat edilen 18 hastaya ait kayıtlar geriye dönük olarak incelendi. Hastaların yaş, cinsiyet ve klinik verileri kaydedildi. Patoloji Anabilim Dalı'ndaki cerrahi örneklerin arşiv parafin kesitlerinden 4 µm kalınlığındaki yeni kesitler hazırlandı. Kesitler Hematoksi-len-Eosin ile boyanarak ışık mikroskopu ile incelendi. Kesitlerde yangı, ülserasyon ve kanamanın olup olmadığı kaydedildi. Heterotopik mide mukozası bulunan 10 olguda Warthin-Starry gümüşleme yöntemi⁽⁹⁾ ile H. pilori varlığı araştırıldı. Daha önceden H. pilori pozitif bir olgu pozitif kontrol olarak kullanıldı.

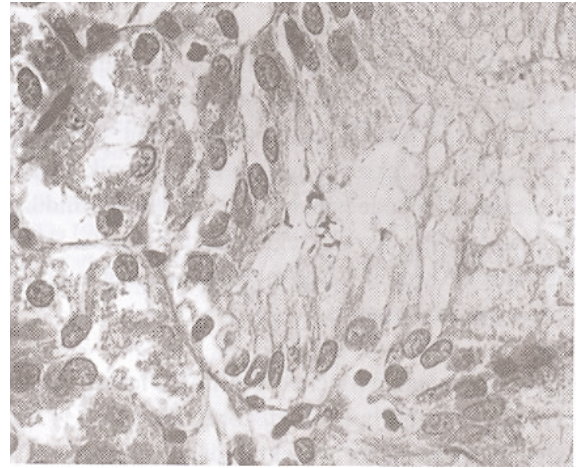
Bulgular

Çalışmamızda 12 erkek, 6 kız çocuk olmak üzere toplam 18 olgu bulunmaktaydı. E/K oranı 2/1 idi. Hastaların yaşları 0-14 yaş arasında olup ortalama yaş 4.7 idi. Hastalara divertikülektomi ve rezeksiyon-ağızlaştırma ameliyatları yapılmıştı. Semptomlar; 12 hastada karın ağrısı, 4 hastada rektumdan kanama, 1 hastada kusma, 1 hasta ise çoklu doğumsal bozukluklar idi. Makroskopik ve mikroskopik olarak 5 olguda akut yangı, 4 olguda kanama, 1 olguda ise ülser görüldü. İskemik nekrotik değişiklikler 2 olguda saptandı. Diğer olgularda ise ödem ve kronik yangı izlendi. 10 olguda mide mukozası, 6 olguda bağırsak mukozası saptandı. İki olguda ise nekrotik değişiklikler nedeniyle dokular seçilemedi.

Olgularımızın 10'unda ektopik mide mukozası vardı (Resim 1). Ektopik mide mukozası bulunan 10 hastanın 6'sında karın ağrısı, 4'ünde rektumdan kanama yakınması vardı. Rektumdan kanama bulunan 4 ol-



Resim 1. İç yüzeyi mide epiteli ile döşeli divertikül (H+E, X12.5).



Resim 2. Mide bez lümeninde H. pilori (Warthin-Starry, X400).

gunun tümünde ektopik mide mukozasının görülmesi dikkat çekiciydi. Ektopik mide mukozası bulunan 10 olgunun 3'ünde H. pilori pozitif bulundu (Resim 2). Bu 3 olgunun 2'sinde karın ağrısı, 1'inde rektumdan kanama vardı.

Olgularımızın 3'ünde mukoza içerisinde basil şeklinde H. pilori saptandı. H. pilori bir olguda yoğun miktarda, diğer ikisinde ise bölgesel olarak birkaç alanda görüldü. H. pilorinin görece daha yoğun olduğu örnek, başvuru yakınması rektumdan kanama ve karın ağrısı olan 13 yaşında bir kız çocuğuna aitti. Bu hastanın divertikülektomi örneğinde kronik yangı görüldü. Diğer iki olgu; 5.5 yaşında erkek ve 5 yaşındaki kız hastalar olup her ikisinde de karın ağrısı ya-

kinmaları vardı. Bu olguların divertikülektomi örneklerinin birinde ülser, diğerinde kronik yangı görüldü.

Tartışma

Meckel divertikülü bağırsak duvarının tüm katlarını içeren gerçek bir divertiküldür. Yaklaşık 1-10 cm uzunluğunda olabilir. İleoçekal kapakçığın 46-91 cm önünde ve ileumun mezenter karşısındaki kenarında bulunur (10). Meckel divertikülü çoğunlukla rastlantı sonucu saptanır. Olguların yaklaşık % 25'i semptomatik (6), semptomatik olguların ise % 45'i 2 yaşın altındadır (25). Soltero ve Bill (24) Meckel divertikülünün yaşam boyunca % 4.2 oranında semptomatik olduğunu tahmin etmektedirler. Semptomatik olgular % 40-60 oranında 10 yaşından önce semptom vermektedir. Çocuklarda en sık görülen komplikasyonlar sindirim sistemi kanaması, divertikülit, ve bağırsak tıkanıklığıdır (11). Çalışmamızda bulunan 17 hasta divertikülektomi sırasında semptomatiktir. 12'sinde karın ağrısı, 4'ünde rektumdan kanama, 1'inde ise kusma vardı. Makroskopik ve mikroskopik olarak 5'inde yangı, 4'ünde kanama, 1'inde ülser görüldü. 2 olguda iskemik nekrotik değişiklikler bulundu. Diğer olgularda ise kronik yangı ve ödem gibi özgün olmayan değişiklikler vardı.

Kanama olduğunda Meckel divertikülü içinde mutlaka mide mukozası bulunduğu görülmektedir (22). Heterotopik mide mukozası rektumdan kanama ile başvuran hastaların % 98'inde gösterilmiştir (26). Çalışmamızda da kanama bulunan tüm olgularda heterotopik mide mukozası saptanmıştır. Heterotopik mide mukozası bulunmayan 7 hastanın semptomları ise; 1 hastada kusma, 5 hastada karın ağrısı şeklindeydi. Diğer olgu ise çoklu doğumsal bozukluk nedeniyle klinik gözlem sırasında kaybedilen bir yenidoğandı.

H. pilori, "Campylobacter pylori" olarak da adlandırılan, gram negatif, spiral şeklinde bir bakteridir. Hematoksilen-Eosin ile görülebilir, ama Giemsa veya Warthin-Starry boyaları ile daha iyi gösterilir (15,16). İmmunohistokimyasal ve PCR teknikleri ile de gösterilebilir (13). H. pilori, kronik gastritli hastaların % 90'ında, duodenum ülserinde % 95, mide ülserinde % 70, mide karsinomunda % 50 oranında saptanmaktadır (29). H. pilori mide metaplazisi odaklarında mide mukusu salgılayan hücrelerle ilişkili bir bakte-

ridir (4). Midede bulunduğu antral tipte gastritin en önemli nedenidir (18). Mide bezlerinin çevresinde ve lamina propriada akut ve kronik yangısal hücre birikimi ile karakterizedir (23).

Meckel divertikülünde bulunan heterotopik mide mukozasında gastrit tablosu görülür ve bu H. pilori ile ilişkili olabilir (2,5,12,20). Wyatt ve ark.'ın yaptıkları bir çalışmada (28), ektopik mide mukozası içeren 16 Meckel divertikülünün 3'ünde H. pilori pozitif olarak bulunmuştur. Morris ve ark. (20) 65 olgunun 1'inde, De Cothi ve ark. (3) 13 Meckel divertiküllü olgunun 4'ünde H. piloriye benzer mikroorganizma saptamışlardır. Alexander ve ark. 23 hasta üzerinde yaptıkları çalışmada 6 olguda Meckel divertikülünde ülser saptamış, bu olguların divertiküllerdeki mide epitelinde H. pilori bulamadıklarından, H. pilorinin heterotopik mide epitelinde kolonize olmadığı ve Meckel divertikülünde ülser oluşum etiolojisinde rol oynamadığı sonucuna varmışlardır. Literatürde bu bulguları destekleyecek birçok çalışma bulunmaktadır (1,5,8,22).

H. pilorinin ektopik mide mukozasında gastrit oluşturma mekanizmaları halen tartışmalıdır. Bakterinin mide asitine dayanıklı, safraya karşı duyarlı olduğu ileri sürülmüştür (25). Fakat, bağırsağa geçen çok sayıda bakteriden bazıları canlı kalabilmektedir. H. pilori bağırsak pasajı ile ileuma ulaşmakta, normal mide epitelinden farklı özelliklere sahip divertikül mukozasına yerleşmektedir. Bakterinin ince bağırsaktan geçişi boyunca farklı bir şekle dönüşme olasılığının bulunduğu da öne sürülmüştür (10).

Heterotopik mide mukozasında kolonize olabilen H. pilori'nin olgularımızdaki Meckel divertikülünde varlığını araştırdık. Olguların 3'ünde H. pilori saptandı. H. pilori bulunan 3 olgudan birinde kanama, diğer ikisinde karın ağrısı vardı. Sonuç olarak; bu bulgularla Meckel divertikülünde H. pilori kolonizasyonunun olabileceğini, ancak bulunmasının komplikasyon riskini artırmadığı düşünülebilir.

Kaynaklar

- Alexander F, Nicholas JT, Roy GS, et al. Does Helicobacter pylori colonize the gastric mucosa of Meckel's diverticulum ?. Mayo Clin Proc 65:187, 1990
- Cserni G: Gastric pathology in Meckel's diverticulum: Review of the cases resected between 1965 and 1995. Am

J Clin Pathol 106:782, 1996

3. De Cothi GA, Newbold KM, O'Conner HJ: Campylobacter-like organisms and heterotopic gastric mucosa in Meckel's diverticula. J Clin Pathol 42:132, 1989
4. Dunn BE: Pathogenic mechanisms of *Helicobacter pylori*. Gastroenterol Clin N Am 22:43, 1993
5. Ergün O, Çelik A, Akarca US, et al: Does colonization of *Helicobacter pylori* in the heterotopic gastric mucosa play a role in bleeding of Meckel's diverticulum? J pediatr Surg 37:1540, 2002
6. Fa-Si-Oen PR, Roumen RMH, Croiset van Uchelen FA-AM: Complications and management of Meckel's diverticulum-A review. Eur J Surg 165:674, 1999
7. Fich A, Talley NJ, Shorter RG, et al: Does *Helicobacter pylori* colonize the gastric mucosa of Meckel's diverticulum? Mayo Clin Proc 65:187, 1990
8. Finn LS, Christie DL: *Helicobacter pylori* and Meckel's diverticula. J Pediatr Gastroenterol Nutr 32:150, 2001
9. Gray SW, Skandalakis JE: Embryology for surgeons. Philadelphia: W. B. Saunders 1972, s:156-167
10. Groebli Y, Bertin D, Morel F: Meckel's diverticulum in adults: Retrospective analysis of 119 cases and historical review. Eur J Surg 167:518, 2001
11. Günşar C, Ceylan H, Münis ve ark: Meckel divertikülü: Sıklık ve çocukluk çağındaki komplikasyonlar. Pediatr Cerrahi Dergisi 17:30, 2003
12. Heatley MK, Arthur K, Maxwell P: CLO in Meckel's diverticula. J Clin Pathol 43:86, 1990
13. Ho SA, Hoyle JA, Lewis FA, et al: Direct polymerase chain reaction test for detection of *Helicobacter pylori* in humans and animals. J Clin Microbiol 29:2543, 1991
14. Hui PK, Chan WY, Cheung PS, et al: Pathologic changes of gastric mucosa colonized by *Helicobacter pylori*. Human Pathol 23:548, 1992
15. Kerr DA: Warthin-Starry method for spirochetes and donovan bodies. Am J Clin Path Tech Suppl 8:63:63, 1938
16. Kolts BE, Joseph B, Achem SR, et al: *Helicobacter pylori* detection. A quality and cost analysis. Am J Gastroenterol 88:650, 1993

17. Mackey WC, Dineen P: A fifty year experience with Meckel's diverticulum. Surg Gynecol Obstet 156:56, 1983
18. Marshall BJ, Armstrong JA, Gechie DB, et al: Attempts to fulfil Koch's postulates for pyloric Campylobacter. Med J Austr 142:436, 1985
19. Marshall BJ, Goodwin CS: Revised nomenclature of *Campylobacter pylori*. Int J Systemic Bacteriol 37:68, 1987
20. Morris A, Nicholson G, Zwi J, et al: *Campylobacter pylori* infection in Meckel's diverticula containing gastric mucosa. Gut 30:1233, 1989
21. Moses WR: Meckel's diverticulum. N Engl J Med 237:118, 1947
22. Oğuzkurt P, Talim B, Tanyel FC, et al: The role of heterotopic gastric mucosa with or without colonization of *Helicobacter pylori* upon the diverse symptomatology of Meckel's diverticulum in children. Turk J Pediatr 43:312, 2001
23. Sipponen P, Seppala K, Aarynen M, et al: Chronic gastritis and gastroduodenal ulcer in patients with gastritis. Gut 30:922, 1989
24. Soltero MJ, Bill AH: The natural history of Meckel's diverticulum and its relation to incidental removal. Am J Surg 132:168, 1976
25. St-Vil D, Brandt ML, Panic S, et al: Meckel's diverticulum in children: A 20-year review. J Pediatr Surg. 26:1289, 1991
26. Vane DW, West KW, Grosfeld JL: Vitelline duct anomalies. Experience with 217 childhood cases. Arch Surg 122:542, 1987
27. Warren JR, Marshall B: Unidentified curved bacilli on gastric epithelium in active chronic gastritis. Lancet i:1273, 1983
28. Wyatt J: *Campylobacter pylori* in a Meckel's diverticulum? Excerpta Medica 847:513, 1989
29. Wyatt JI: Histopathology and its relation to gastric carcinogenesis. Sem in Diagn Pathol 8:137, 1991