

Yenidoğan döneminde mekanik ventilatörle ilişkili pulmoner komplikasyonlar: İki olgu incelemesi

Pulmonary complications related with mechanical ventilation in neonatal period: Evaluation of two cases

Şebnem ÇALKAVUR, Özgür OLUKMAN, Demet CAN, Fatma KAYA KILIÇ, Füsun ATLIHAN, Hikmet Tekin NACAROĞLU

Dr. Behçet Uz Çocuk Hastalıkları ve Cerrahisi Eğitim ve Araştırma Hastanesi, İzmir

ÖZET

Mekanik ventilasyon, solunum yetmezliği olan infantlarda kullanılan yaygın bir tedavi yöntemidir. Sürfaktan replasman tedavisi, mekanik ventilasyon gibi pulmoner bakımdaki ilerlemeler mortalite hızını düşürmekte fakat solunum morbiditeleri infantları etkilemeye devam etmektedir. Başlıca görülen mekanik ventilasyon komplikasyonları; volüt travma, ekstrapulmoner hava kaçağı sendromları, büyük havayollarının travmatik hasarı ve endotrakeal tüp komplikasyonlarıdır. Bu makalede tekrarlayan sürfaktan uygulaması yapılan ve mekanik ventilatör desteğinde izlenen iki olguda gelişen akciğer komplikasyonları radyolojik bulgular eşliğinde sunulmuştur

Anahtar kelimeler: Mekanik ventilatör, komplikasyon, yenidoğan

ABSTRACT

Mechanical ventilation is a common therapy to treat infants with respiratory insufficiency. Advances in pulmonary care such as surfactant replacement therapy and improved mechanical ventilation have reduced the mortality of infants, but important respiratory morbidities continue to affect infants. Complications of mechanical ventilation include volutrauma, extrapulmonary air leak syndromes, traumatic injury to large airways, and endotracheal tube complications. In this report we have presented two cases with lung complications due to repeated surfactant therapy and had mechanical ventilation support.

Key words: Mechanical ventilation, complication, neonates

Alındığı tarih: 15.11.2012

Kabul tarihi: 07.02.2013

Yazışma adresi: Uzm. Dr. Hikmet Tekin Nacaroğlu,
Dr. Behçet Uz Çocuk Hastalıkları ve Cerrahisi
Eğitim ve Araştırma Hastanesi, İzmir
e-mail: tekin212@gmail.com

GİRİŞ

Solunum yetmezliği olan hastaların desteklenmesi amacıyla uygulanan mekanik ventilasyon, özellikle yenidoğanlarda olmak üzere morbidite ve mortalite oranlarını önemli ölçüde etkileyen bir yöntemdir. Yenidoğanlarda mekanik ventilasyon (MV) endikasyonları incelendiğinde RDS (Respiratuvar Distres Sendromu) ve apne en sık görülen nedenler iken, daha büyük bebeklerde hipoksik iskemik ensefalopati, mekonyum aspiras-

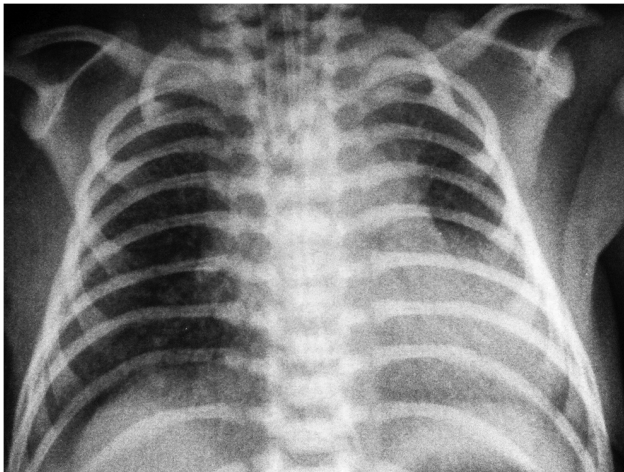
yonu ve sepsis daha sık gözlenen nedenlerdir. Mekanik ventilasyon tedavisi sırasında direkt ya da indirekt olarak mekanik ventilasyona bağlı komplikasyonlar ortaya çıkabilir. En sık görülen komplikasyonlar, pulmoner interstisyel amfizem, pnömotoraks, cilt altı amfizemi, pnömoperitoneum ve subplevral hava kistleri olarak sıralanabilir. Altta yatan akciğer hastalığı olmasa bile mekanik ventilasyon, alveollerin aşırı gerilmesine neden olarak parankim hasarına ve mikroskopik bazı bozukluklara yol açabilir. Mikroskopik ve moleküler seviyede

görülen bu değişiklikler; alveolar epitelyal hasar, alveolar protein kaçağı, alveolar ve intertisyel sahada proteinden zengin ödem sıvısı birikimi, lenfatik akım değişiklikleri, hiyalen membran oluşumu ve inflamatuvar hücre birikimi şeklinde gözlenmektedir⁽¹⁾.

Bu makalede yenidoğan yoğun bakım ünitemizde solunum yetmezliği tablosunda yatırılan, tekrarlayan sürfaktan uygulamaları yapılan ve mekanik ventilatör desteğinde izlenen iki olguda görülen akciğer komplikasyonları radyolojik bulgular eşliğinde sunulmuştur.

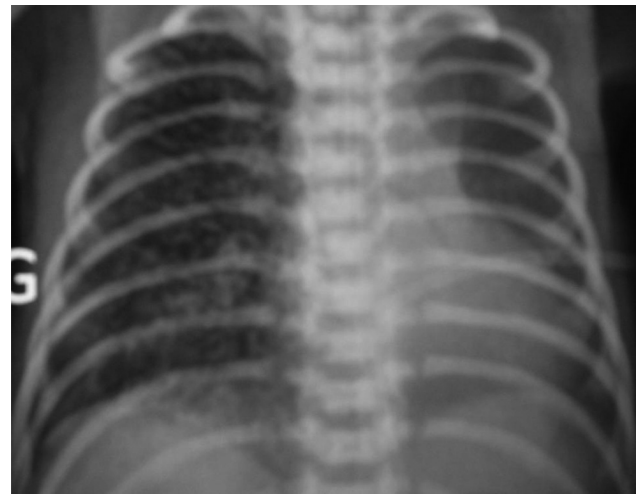
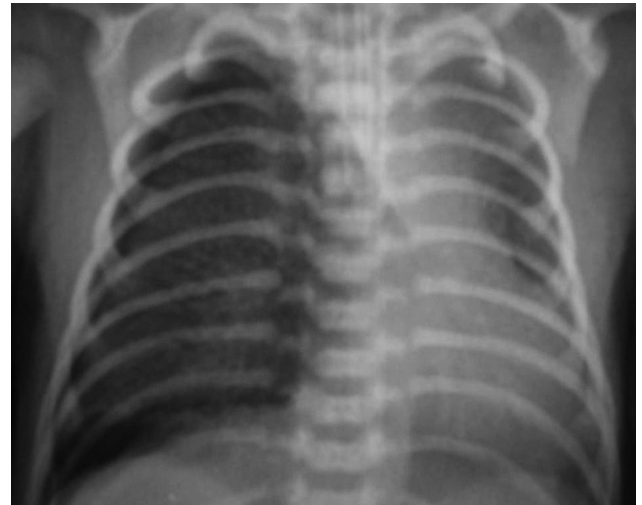OLGULAR

Olgu 1: 33 yaşındaki anneden 33 haftalık 2450 gr sezaryen ile APGAR 1. dk. 7, 5. dk. 9 olarak doğan erkek hasta, ilk 24 saat içinde başlayan solunum sıkıntısı olması üzerine hastanemize sevk edilmişti. Olgunun geliş fizik muayenesinde; vücut ağırlığı: 2420 gr, vücut ısısı: 36,5°C, solunum sayısı: 64/dk., nabız: 120/dk., kan basıncı: 74/37 mmHg, SaO₂: %80 (oda havasında) olarak saptandı. Sistem muayenesinde; genel durumu kötü olup takipneik ve inlemeli solunum mevcuttu. Diğer sistem muayenelerinde belirgin bir özellik yoktu. Mevcut klinik bulguları, akciğer grafisindeki tipik evre 2 RDS görünümü (Resim 1) ve arteryel kan gazı incelemelerinde alveolo-arteryel O₂ oranının <0,3 olması nedeniyle



Resim 1. İlk olgunun başvuru akciğer grafisi.

yenidoğanın solunum yetmezliği ölçütlerini karşıladığı için entübe edilerek konvansiyonel mekanik ventilasyon desteği sağlandı ve 6 saat arayla 2 kez sürfaktan uygulandı. Başlangıç MV parametreleri; Mod: SIMV (Senkronize Aralıklı Zorunlu Ventilasyon), inspiratuvar tepe basınç değeri (PIP): 17, ekspiryum sonu pozitif basınç değeri (PEEP): 5, ortalama havayolu basıncı (MAP):10, inspirasyon zamanı (İT):0,38, İnspire edilmesi istenen O₂ konsantrasyonu (FiO₂):60, Frekans:45 idi. İkinci sürfaktan sonrası çekilen akciğer grafisinde sağ akciğerde pnömotoraks ile uyumlu görünüm saptansa da, hava kaçağı tüp torakostomi ve kapalı su altı drenajı gerektirecek düzeyde olmadığından, çocuk cerrahisinin de önerileri doğrultusunda spontan rezorpsiyona bırakıl-

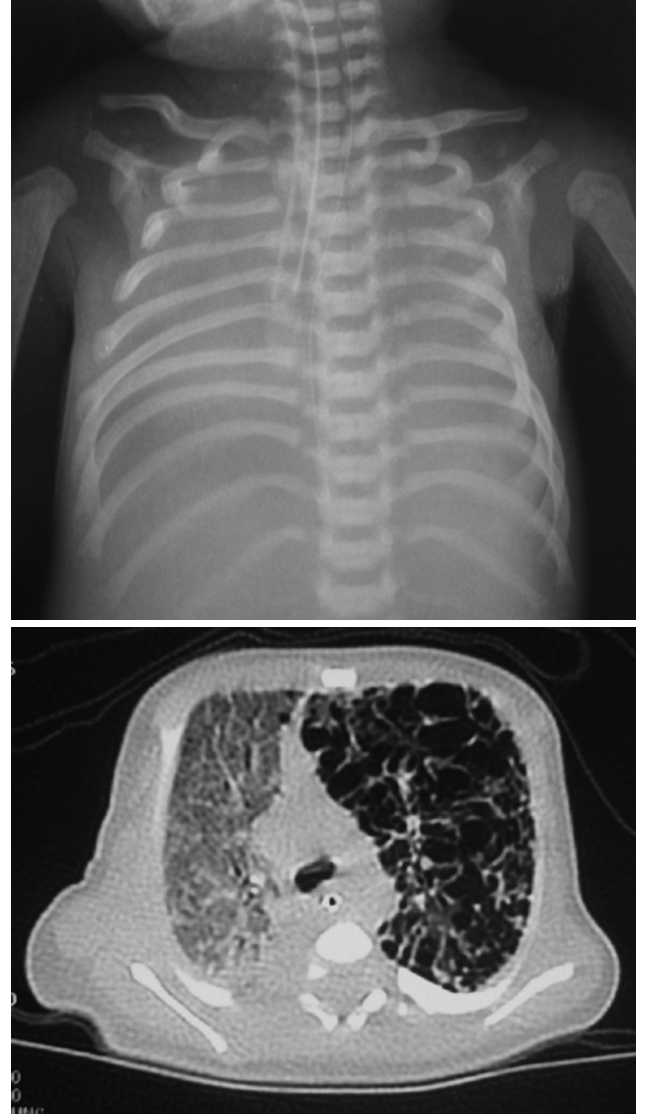


Resim 2a-b. İlk olgunun grafilerinde önce pnömotoraks ardından pulmoner interstisyel amfizem izleniyor.

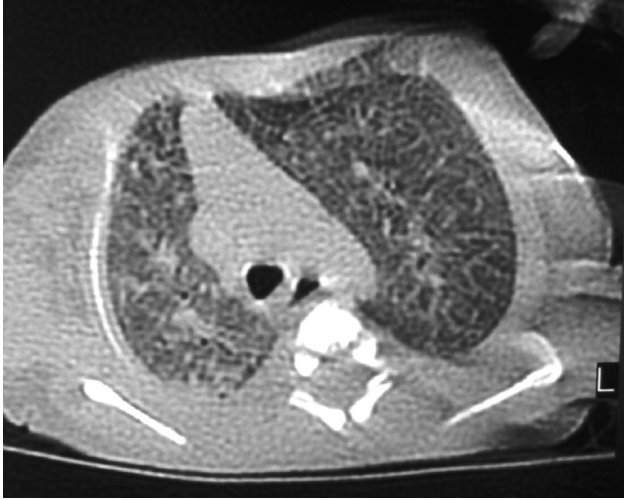dı. Takibinde kan gazlarının elverdiği ölçüde ventilasyon basınç ayarlarında minimum değerler korundu. Klinik izlemin 3. gününde çekilen kontrol grafisinde sağ akciğerdeki pnömotoraks hattının rezorbe olduğu ancak parankimde pulmoner interstisyel amfizem ile uyumlu bulguların geliştiği görüldü (Resim 2a-b). Bu nedenle daha sonraki izlemlerinde volüm hedefli ventilasyon stratejisi ve sağ yanlı vücut pozisyonu tercih edildi. Arteriyel kan gazları ve klinik bulguları stabil seyreden olgunun postnatal 6. gününde çekilen akciğer grafisinde pulmoner interstisyel amfizem bulgularının tümüyle düzeldiği görüldü ve ventilasyon parametreleri azaltılarak ekstübe edildi. Prematürelilik açısından diğer sorunları da tümüyle düzelen ve total oral beslenen olgu yaşamının 14. günü şifayla taburcu edildi.

Olgu 2: 18 yaşındaki anneden 39 haftalık 2770 gr normal spontan yolla doğan erkek hasta, doğumdan hemen sonra gelişen takipne, siyanoz ve solunum sıkıntısı bulguları olması nedeniyle hastanemize sevk edilmişti. Öyküsünden, antenatal takibinin düzenli olduğu, APGAR 1. dk. 7, 5. dk. 8 olan hastanın doğumda zayıf ağladığı, hipoaktif ve siyanotik olduğu, ancak resusitasyon ihtiyacının olmadığı öğrenildi. Olgunun geliş fizik muayenesinde; vücut ağırlığı: 2660 gr, vücut ısısı: 36,2°C, solunum sayısı: 70/dk., nabız: 140/dk., kan basıncı: 70/38 mmHg, SaO₂: %82 (oda havasında) olarak saptandı. Sistem muayenesinde; genel durumu kötü olup takipneik ve inlemeli solunum mevcuttu. Diğer sistem muayenelerinde belirgin bir özellik yoktu. Klinik, radyolojik ve arteriyel kan gazı incelemeleri ile yenidoğanın solunum yetmezliği ölçütlerini karşılayan olgu yoğun bakım ünitesinde konvansiyonel mekanik ventilasyon desteği (Mod: SIMV, PIP: 18, PEEP: 5, MAP:12, İT:0,38, FiO₂:70, Frekans:45) altında takibe alındı. Klinik izleminde 5 kez sürfaktan uygulanan, suprasistemik pulmoner hipertansiyon gelişen ve buna yönelik pozitif inotrop ve vazodilatör tedavi uygulanan hastanın arteriyel kan gazları konvansiyonel ventilasyonla normal sınırlara getirilemedi. Bu nedenle postnatal

9. gününde HFOV'a (yüksek frekanslı osilasyon ventilasyon) (Amplitüd: %100, Frekans:10 Hz, MAP:10, FiO₂:%80) geçildi. Olgunun çekilen Toraks BT'sinde sağ akciğerde kollaps, solda 1 cm'e ulaşan hava kistleri izlendi (Resim 3a-b). Destek tedavilerine devam edilen olgu yatışının 1. ayında klinik düzelme olması üzerine ekstübe edildi ve tekrarlanan kontrol Toraks BT'sinde radyolojik olarak belirgin düzelme olduğu gözlemlendi (Resim 4).



Resim 3a-b. İkinci olgunun akciğer grafi ve Toraks BT görüntüleri, hava kistleri izlenmekte.



Resim 4. İkinci olgunun kontrol Toraks BT görüntüleri, başlangıçta var olan kistik yapıların düzeldiği izleniyor.

TARTIŞMA

Yenidoğan yoğun bakım ünitelerinde izlenen bebeklerde görülen mekanik ventilatörle ilişkili komplikasyonlardan genellikle volüt travma sorumlu tutulur. Pulmoner volüt travma veya barotravma terimi, alveol dışı akciğer alanlarında hava varlığı olarak tanımlanır. Sıklığı hastaların özelliklerine göre değişmekle birlikte %4-48 arasında bildirilmiştir (4-6). Volüt travmanın en sık klinik görünümü pulmoner interstisyel amfizem, pnömotoraks, cilt altı amfizemi, pnömoperitoneum, akciğer kistleri, aşırı havalanmış sol alt lob ve subplevral hava kistleridir. Mekanik ventilasyonda ortaya çıkan pulmoner komplikasyonların, uygulanan yüksek basınçtan dolayı geliştiği düşünülerek önceleri pulmoner barotravma olarak adlandırılmıştır. Ancak daha yeni çalışmalarda esas sorunun basınç yüksekliği değil, yüksek tidal volüm olduğu ve volüt travma isminin daha uygun olduğu belirtilmiştir. Deneysel çalışmalarda hayvanlar bir yandan yüksek basınçlara maruz bırakılırken, bir yandan da akciğer ekspansiyonunu kısıtlamak için göğüs ve karın çevrelerine sıkı bandajlar eklenmiş ve volüt travma oluşmadığı gözlenmiştir (7-8). Bir başka çalışmada da tavşanlarda akciğer permeabilitesinde akciğer volümünün etkileri çalışılmış, eklenen basınç-

tan daha çok artan akciğer volümünün akciğerleri proteinlere geçirgen hale getirdiği saptanmıştır (9).

Ventilatörle ilişkili oluşan volüt travmaların fizyopatolojisi ilk olarak Maclin tarafından tanımlanmıştır (10-12,14). Volüt travmalar, aşırı gerilmiş bir alveolden, bölgesel transmural basıncın çok artması ve alveol duvarının yırtılarak interstisyel sahaya hava sızmasıyla başlar (pulmoner interstisyel amfizem). İnterstisyel hava, visseral plevra altında lokalize olarak subplevral hava kistleri şeklinde de görülebilir. İnterstisyel sahadaki hava daha sonra perivasküler kılıf boyunca sızarak mediastene doğru akar. Pnömomediasten ve cilt altı amfizem gelişir, retroperitoneal bölgeye kaçarak pnömoperitoneum da yapabilir. Mediastinal visseral plevra yırtılırsa da pnömotoraks gelişir. Volüt travmanın en erken radyolojik bulgusu, pulmoner interstisyel amfizemdir. İlk gösterge, akciğerin anterior ve medial bölümlerinde diyafragma yüzeyi ve kalp çevresinde, benekli radyolüsen paternidir. Diğer bulgular, küçük parankimal kistler, hava dağılımına dair lineer çizgiler, perivasküler halolar, intraseptal hava birikimleri, geniş parankimal kistler (pnömoseller) ve subplevral hava birikimleridir (10-11,14). İlk olgumuzda mekanik ventilatör uygulamasını takiben önce pnömotoraks, 2 gün sonra pulmoner interstisyel amfizem saptanmıştır. Önce görülmesi gereken pulmoner interstisyel amfizemin daha geç dönemde görülmesi, pnömotoraks nedeniyle görüntülerin net değerlendirilememesinden dolayı olabilir. PİA'nın görülme sıklığı yenidoğan yoğun bakım ünitelerinde %3 olarak bildirilmektedir. Prematüre yenidoğanlarda bu sıklık %20-30'a kadar çıkabilmektedir (14,15). PİA'nın spesifik klinik bulgusu yoktur. Bazen fizik muayenede etkilenen akciğerde dinlemekle krepitasyon duyulabilir ve klinik olarak oksijen saturasyonunda düşme ve ventilatör gereksiniminde artma gözlenebilir. Genellikle radyolojik görünüm ile tanı konulan PİA'da spesifik bir tedavi şekli yoktur. Tedavide lateral dekübit pozisyonun (amfizemli taraf alta gelecek şekilde hastayı yan yatırmak) konservatif olmakla beraber özellikle tek taraflı olgularda ilk tercih edil-

mesi gereken yöntemdir. Yapılan çalışmalarda 2-6 gün arasında bu pozisyonda yatırılan hastaların radyolojik bulgularının düzeldiği görülmüştür^(1,13-15). Bizim olgumuzda da konservatif tedavi ile lezyonlar altı gün içinde düzelmıştır.

Ağır RDS, mekonyum aspirasyon sendromu, persistan pulmoner hipertansiyon ve akciğer hipoplazisi gibi durumlarda da yenidoğanlarda başarıyla uygulanan HFOV; çok yüksek hızlarda, küçük tidal hacim kullanılarak ventilasyon yapılmasını sağlar. HFOV'da çoğunlukla klasik mekanik ventilasyondan daha yüksek uygulanan sabit bir hava yolu basıncının etrafında ossilasyon sağlanır. Bu ossilasyonlar alveoler seviyede son derece düşük derecede basınç değişimlerine yol açtığı bildirilmekle birlikte volüt travmaya bağlı komplikasyonlar gözlenmektedir⁽¹⁰⁻¹⁵⁾. İkinci olgumuzun hava kistlerinin ön planda olduğu radyolojik görünümünün hasta ekstübe olduktan 1 ay sonra tamamen gerilemesi HFOV komplikasyonu olduğunu düşündürmüştür.

Mekanik ventilasyon desteği ve sürfaktan tedavisi uygulanan olgularımızda gözlenen volüt travma ile ilişkili pulmoner patolojiler radyolojik görüntüler eşliğinde sunulmuş, yenidoğan döneminde gözlenen akciğer patolojilerinin ayırıcı tanısında gelişimsel akciğer anomalilerinin yanısıra mekanik ventilatör ve sürfaktan tedavileri nedeniyle gelişebilecek komplikasyonlara dikkat edilmesi vurgulanmak istenmiştir.

KAYNAKLAR

1. Miller JD, Waldemar AC. Pulmonary Complications of Mechanical Ventilation in Neonates. *Clin Perinatal* 2008;35:273-281. <http://dx.doi.org/10.1016/j.clp.2007.11.004> PMID:18280886
2. Fanaroff AA, Stoll BJ, Wright LL, et al. Trends in neonatal morbidity and mortality for very low birth weight infants. *Am J Obstet Gynecol* 2007;147:1-147.
3. Lemons JA, Bauer CR, Oh W, et al. Very low birth weight outcomes of the National Institute of Child Health and Human Development Neonatal Research Network, January 1995 through December 1996. *Pediatrics* 2001;107:1-8. <http://dx.doi.org/10.1542/peds.107.1.e1>
4. Allaqaband S. Complications of mechanical ventilation. In: Raouf S, Khan FA. *Mechanical Ventilation Manuel*. Philadelphia, PA: American College of Physicians, 1998. 89-103.
5. International Consensus Conferences in Intensive Care Medicine: Ventilator-associated lung injury in ARDS. *Am J Respir Crit Care Med* 1999;160:2118-24. <http://dx.doi.org/10.1164/ajrccm.160.6.ats16060> PMID:10588637
6. Parker JC, Hernandez LA, Peevy KJ. Mechanisms of ventilator induced lung injury. *Crit Care Med* 1993;21:131-43. <http://dx.doi.org/10.1097/00003246-199301000-00024> PMID:8420720
7. Hernandez LA, Peevy KJ, Moise AA et al. Chest wall restriction limits high pressure induced lung injury in rabbits. *J Appl Physiol* 1989;66:2364-68. PMID:2745302
8. Dreyfuss D, Basset G, Soler P et al. Intermittent positive pressure hyper-ventilation with high inflation pressures produces pulmonary microvascular injury in rats. *Am Rev Respir Dis* 1985;132:880-84. PMID:3901844
9. Eagan EA. Lung inflation, lung solute permeability and alveolar edema. *J Appl Physiol* 1982;53:121-25.
10. Sandur S, Stoller JK. Pulmonary complications of mechanical ventilation. *Clin Chest Med* 1999;20:223-47. [http://dx.doi.org/10.1016/S0272-5231\(05\)70139-8](http://dx.doi.org/10.1016/S0272-5231(05)70139-8)
11. Pingleton SK. Complications of critical illness: nosocomial pneumonia, pulmonary barotrauma and complications of endotracheal intubation. In: Roussos C (ed). *Mechanical ventilation from intensive care to home care*. European Respiratory Monograph. 1st ed. UK: European Respiratory Society, 1998: 430-57.
12. Kacmarek RM. Determining appropriate physiologic goals. In: Hess DR, Kacmarek RM. *Essential of mechanical ventilation*. 1st ed. New York: Mc Graw-Hill, 1996. 59-65.
13. Bacakoğlu F. Mekanik Ventilasyona Bağlı Akciğer Hasarı. *Türk Toraks Dergisi* 2002;3(2):207-212.
14. Elemen L, Günbey Baslo G, Kiray Baş E, Öz F, Erdoğan E. Yenidoğanda Ender Bir Solunum Sıkıntısı Nedeni: Konjenital Lober Amfizem ve Pulmoner İnterstitial Amfizem Birlikteliği. *Çocuk Dergisi* 2008;8(2):120-123.
15. Köken R, Bükülmez A, Doğru Ö, Melek H, Öztekin O. Pulmoner interstitial amfizem: İki olgu. *Genel Tıp Dergisi* 2007;17(4):227-229.