



Distal falanks kırığı sonrası kompleks bölgesel ağrı sendromu tip 1 gelişimi: Olgu sunumu

Complex regional pain syndrome type 1 after fracture of distal phalanx: case report

Ahmet BOYACI,¹ Ahmet TUTOĞLU,¹ Fatıma Nurefşan BOYACI,² Şaban YALÇIN³



Özet

Kompleks bölgesel ağrı sendromu (KBAS), genellikle ekstremitelerde ağrı, şişlik, kısıtlı eklem hareket açıklığı, vazomotor instabilite ve yamalı kemik demineralizasyonu ile karakterize bir hastalıktır. Bu olgu sunumunda sol el dördüncü parmak distal falanks kırığından iki ay sonra sol elinde şişlik, ağrı, hareket kısıtlılığı şikayetleri başlayan, yapılan değerlendirmeler sonucunda KBAS tip 1 tanısı alan 46 yaşındaki kadın hasta sunulmuştur. Hastanın tedavisinde kalsitonin, gabapentin, kalsiyum ve D3 vitamini, retrograd ödem masajı, kontrast banyo, konvansiyonel TENS, kesikli ultrason, desensitizasyon ve eklem hareket açıklığı egzersizi ile şikayetlerinde azalma kaydedilmiştir. Üst ekstremitte ağrılarının ayrııcı tanısında distal falanks kırığından sonra gelişen KBAS tip 1 akılda tutulmalıdır.

Anahtar sözcükler: Distal falanks; kırık; kompleks bölgesel ağrı sendromu; refleks sempatik distrofi.

Summary

Complex Regional Pain Syndrome (CRPS) is a disease characterized especially by pain, swelling, limited range of motion, vasomotor instability and patchy bone demineralization in the extremities. In this case, we report a 46-year-old woman diagnosed with CRPS type 1, whose complaints, such as swelling in the left hand, pain, and limitation of movement, started 2 months after a fracture of the distal phalanx in the left 4th finger. Her complaints were reduced with treatment of calcitonin, gabapentin, calcium and vitamin D3, retrograde edema massage, contrast baths, conventional TENS, pulsed ultrasound, desensitization and exercise with range of joint motion. CRPS type 1 should be considered in the differential diagnosis of upper limb pains which start after a fracture of the distal phalanx.

Key words: Distal phalanx; fracture; complex regional pain syndrome; reflex sympathetic dystrophy.

Giriş

Kompleks bölgesel ağrı sendromu (KBAS), genellikle ekstremitelerde ağrı, şişlik, kısıtlı eklem hareket açıklığı, vazomotor instabilite ve yamalı kemik demineralizasyonu ile karakterize bir hastalıktır. Sıklıkla injuri, cerrahi veya strok gibi vasküler hastalıklardan sonra görülür. Literatürde refleks sempatik distrofi, algo-

distrofi, kozalji, sudeck atrofisi, transient osteoporoz, omuz el sendromu, post-travmatik distrofi gibi birçok alternatif isimleri mevcuttur. 1993 yılında toplanan Uluslararası Ağrı Çalışma Derneği (IASP) tarafından KBAS başlığı altında isimlendirmenin uygun olduğu kararlaştırılmıştır.^[1] KBAS tanısı için zararlı uyarandan sonra gelişen bölgesel ağrı ve duyu-

¹Harran Üniversitesi Tıp Fakültesi, Fiziksel Tıp ve Rehabilitasyon Anabilim Dalı, Şanlıurfa;

²Harran Üniversitesi Tıp Fakültesi, Radyoloji Anabilim Dalı, Şanlıurfa;

³Harran Üniversitesi Tıp Fakültesi, Anesteziyoloji Anabilim Dalı, Şanlıurfa

¹Department of Physical Medicine and Rehabilitation, Harran University Faculty of Medicine, Sanliurfa, Turkey;

²Department of Radiology, Harran University Faculty of Medicine, Sanliurfa, Turkey;

³Department of Anesthesiology, Harran University Faculty of Medicine, Sanliurfa, Turkey

Başvuru tarihi (Submitted) 19.06.2012 Düzeltme sonrası kabul tarihi (Accepted after revision) 26.12.2012

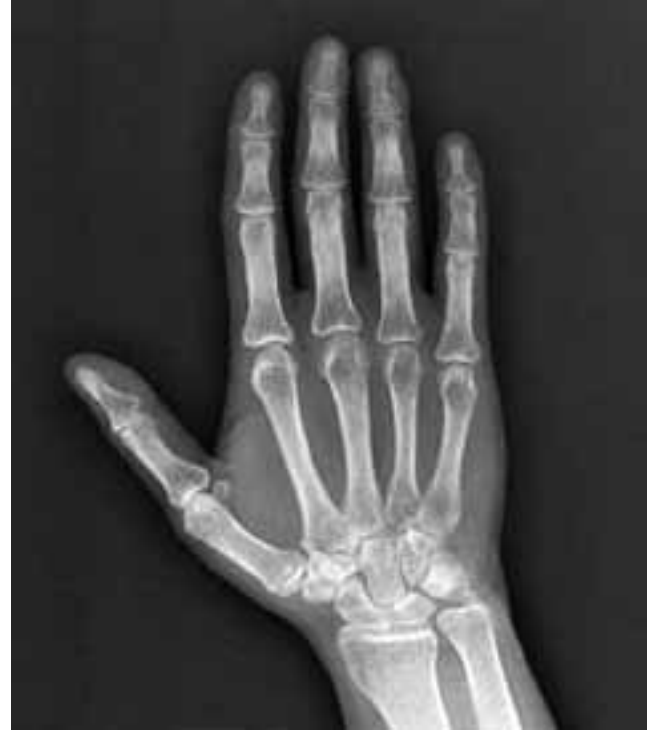İletişim (Correspondence): Dr. Ahmet Boyacı. Harran Üniversitesi Tıp Fakültesi, Fiziksel Tıp ve Rehabilitasyon Anabilim Dalı, Yenişehir Kampüsü, 63100 Şanlıurfa, Turkey.

Tel: +90 - 414 - 318 23 48 **e-posta (e-mail):** drboyaci@hotmail.com

sal değişikliklerin varlığı ve bu semptom ve bulguları açıklayacak herhangi bir hastalığın bulunmaması gereklidir. Ağrı, injuri nedeniyle gelişmesi beklenen ağrıdan daha şiddetli ve sıklıkla anormal cilt rengi, sıcaklık değişiklikleri, anormal sudomotor aktivite veya ödemle ilişkilidir. KBAS'nin, tip 1 ve tip 2 olarak iki tipi mevcuttur. Tip 1 (refleks sempatik distrofi olarak da bilinen) sinir lezyonu olmaksızın gelişir ve KBAS'li olguların %90'ında görülür, tip 2 sinir lezyonu sonucu ortaya çıkar ve kozalji olarak adlandırılır.^[2] KBAS insidansı ileriye yönelik çalışmalarda colles kırığı veya tibial kırıklardan sonra %1 gibi düşük oranda görülse de, %30 oranında görüldüğünü belirten yayınlar da mevcuttur.^[3,4] Literatürde distal falanks kırığı sonrası KBAS gelişen bir olguya rastlanmamıştır. Bu olgu sunumunda distal falanks kırığı sonrası KBAS gelişen bir olgu klinik bulgular, X-ray ve sintigrafik görüntüler eşliğinde tartışıldı.

Olgu Sunumu

Kırk altı yaşında kadın hasta sol elinde şişlik, ağrı, hareket kısıtlılığı şikayetiyle kliniğimize başvurdu. Dört ay önce sol el dördüncü parmak distal falanks kırığı öyküsü mevcuttu. İki hafta atele alınan hastanın iki ay sonra yanıcı tarzda ağrı, şişlik, hareket kısıtlılığı şikayetleri başlamış. Hastanın şikayetleri NSAİD'leri kullanmasına rağmen devam etmiş. Hastanın muayenesinde sol el şiş ve hiperemikti. Isı artışı yoktu. Sol el bileği, MKP ve PIP eklem hareket açıklığı kısıtlı ve ağrılıydı. Sistemik ve nörolojik muayenesi normaldi. Hastanın hemogram, sedimentasyon, rutin biyokimya ve idrar incelemesi normaldi. Radyolojik incelemede sol el-el bileği grafisinde periartiküler osteopeni ve yumuşak doku şişliği mevcuttu. Eklem aralığı normaldi (Şekil 1). PA akciğer grafisi normaldi. Üç fazlı kemik sintigrafisinde periartiküler artmış aktivite tutulumu izlendi (Şekil 2). Bu bulgularla dördüncü parmak distal falanks kırığına bağlı gelişen KBAS tip 1 tanısı kondu. Hastaya 200 IU nasal kalsitonin, 1200 mg/gün gabapentin, kalsiyum 1000 mg/gün ve D3 vitamini 880 IU/gün başlandı. Fizyoterapi programı olarak retrograd ödem masajı, kontrast banyo, konvansiyonel TENS, kesikli Ultrason (1w/cm²), desensitizasyon ve eklem hareket açıklığı egzersizi başlandı. Üç haftalık tedavi sonrasında hastanın şikayetlerinde belirgin azalma oldu. Hastaya gabapentin, kalsitonin, eklem hareket açıklığı egzersizi ve kontrast ban-

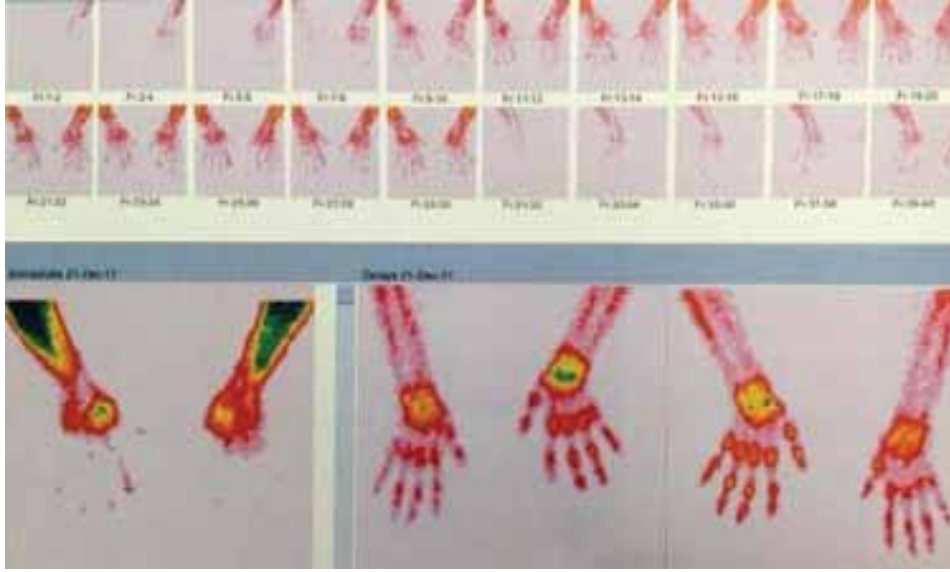

Şekil 1. Periartiküler osteopeni.

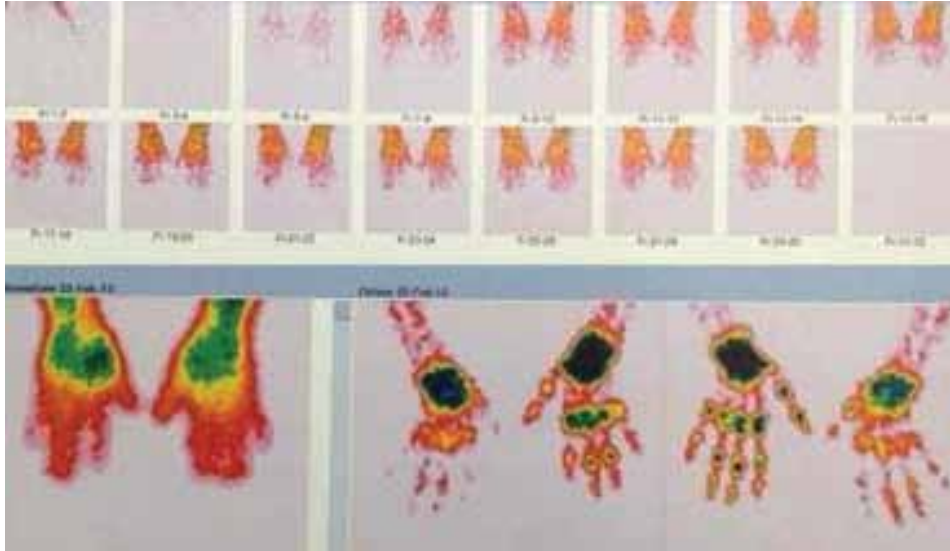
yo tedavisine devam etmesi önerilerek bir ay sonra kontrole çağrıldı. Kontrolde ağrılarında belirgin azalma olmuştu. Eklem hareket açıklığı açık ve ağrısızdı. Kontrol üç fazlı kemik sintigrafisinde tedavi öncesine göre minimal osteoblastik aktivite artışı tedaviye olumlu yanıt olarak yorumlandı (Şekil 3). Kalsiyum ve D vitamini tedavisine devam edilerek düzenli kontrole çağrıldı.

Tartışma

Kompleks bölgesel ağrı sendromu patogenezi tam anlaşılammış olmakla birlikte periferik yaralanma sonrası refleks sempatik ark oluşumuna bağlı olarak gelişir ve bu ark kortikal merkezler tarafından modüle edilir. Bunun sonucunda periferik vasküler rahatsızlık açığa çıkar. Sempatik sinirler tarafından salınan epinefrin ve diğer maddeler hasarlı aksonların duyarlılığını artırarak ağrı oluşumuna neden olmaktadır. KBAS'de inatçı ağrı ve alodini oluşumuna neden olan mekanizmanın periferik sinirler tarafından salınan enflamatuvar mediatörler ve ağrıya neden olan peptidler ile ilişkili olduğu düşünülmektedir.^[2] KBAS genellikle üst veya alt ekstremitelerde görülür.^[5] Aynı kişide hem alt hem üst ekstremitede tutulumu nadirdir fakat yaralanma düzeyinden farklı bir bölgeye yayılabilir.^[6] KBAS'nin akut fazı yaralanmadan sonra başlar ve sıklıkla hiperpatiyle birlikte veya



Şekil 2. Sol elde geç fazda periartiküler artmış aktivite tutulumu.



Şekil 3. Sol elde tedavi öncesine göre minimal osteoblastik aktivite artışı.

hiperpati olmadan yanıcı ağrı ve sızı ile karakterizedir. İkinci faz genellikle yaralanmadan üç ay sonra başlar ve distrofik dönem olarak adlandırılır. Üçüncü faz ise atrofik dönemdir. Ağrı ve distrofinin derecesi yaralanma şiddeti ile ilişkili değildir. Ağrının prognozu ve süresi değişkendir.^[7] Bizim olgumuzda distal falanks kırığından iki ay sonra gelişen sol elde şişlik, kızarıklık, ağrı, hareket kısıtlılığı mevcuttu. Hiperestezi, allodini, hiperpati yoktu. El grafisinde osteopenik görünüm izlendi. El grafisindeki bu görünüm trabeküler kemiğin düzensiz rezorbsiyonuna bağlı gelişir. İmmobilizasyon sonrası da oluştuğu için KBAS'de patognomik değildir.^[8] Üç fazlı kemik sintigrafisinde periartiküler artmış aktivite tutulumu izlendi. Klinik bulgular, direkt grafi ve sintigrafi bulgularıyla hasta KBAS tip 1 olarak düşünüldü.

Kompleks bölgesel ağrı sendromunda erken dönemdeki klinik bulgularla, servikal sinir kökü basısı, pankoast sendromu, vaskülit, romatoid artrit, periferik nöropati, migratuar osteolizis, venöz tromboz, arterio-venöz fistül, progresif sistemik skleroz, kullanmama atrofisi ve anjiödem gibi hastalıklar aynı semptomları göstermesinden dolayı ayırıcı tanıda düşünülmesi gerekir. Zonklayıcı ağrı, yanma, parestezi ve değişmiş cilt sıcaklığı gibi bulguların varlığı hastalığın tanımlanmasına yardımcı olmasına rağmen, objektif bulguların olmamasına bağlı tanı koymak zor olabilir.^[9]

Hastalığın erken döneminde otonomik testler ve sintigrafi yararlı olabilirken radyolojik incelemeler hastalığın ilerleyen dönemlerinde yardımcı olabilir.

Ayrıca otonomik testler ve sintigrafi tedaviye yanıtın değerlendirilmesinde çok değerlidir. Bununla birlikte KBAS tanısının klinik bulgularla yapıldığı akıld tutulmalıdır. Olgumuzda üç fazlı kemik sintigrafisinde geç fazda artmış periartiküler tutulum izlendi. Tedavi sonrası yapılan kontrol üç fazlı kemik sintigrafisinde tedavi öncesine göre artmış osteoblastik aktivite artışı izlendi. Bu görünüm hastanın tedaviye olumlu yanıt verdiği şeklinde yorumlandı. Otonomik test; istirahat ter çıkışı, istirahat cilt ısı ve kantitatif sudomotor akson refleksinden oluşur. Kronik ekstremitte ağrısı olan 396 hastanın geriye dönük değerlendirilmesinde artmış istirahat ter çıkışının, anormal sudomotor akson refleksiyle birlikte KBAS tanısı için %94 duyarlı, %98 özgül olduğu gösterilmiştir. Ayrıca sempatik blok tedavi yanıtının değerlendirilmesinde istirahat cilt sıcaklığı ve kantitatif sudomotor akson refleksinin mükemmel belirleyiciler olduğu gösterilmiştir.^[10] Kemik sintigrafisiyle direkt grafinin karşılaştırıldığı bir çalışmada kırık sonrası KBAS gelişen 37 hasta (28 hasta evre 1, 9 hasta evre 3) ile kırık sonrası KBAS gelişmemiş yedi hasta (kontrol grubu) çalışmaya alınmış. Direkt grafiye göre kemik sintigrafisinin duyarlılığı (%97'ye karşı %73) ve özgülüğü (%86'ya karşı %57) daha yüksek olarak bulunmuştur. Evre 1 hastalarında tanı koyma doğruluğu sintigrafi ile daha yüksek bulunmuştur (%97'ye karşı %63). Evre 3 hastalarında ise tanı koyma doğruluğu benzer bulunmuştur (%86'ya karşı %81).^[11]

Erken tedavi ve rehabilitasyon ağrının azaltılmasında ve KBAS'nin progresyonunu önlemede çok önemlidir. Akut ağrı nedeniyle etkilenen ekstremitede immobilizasyona bağlı olarak lenfatik drenajda azalma, kapiller permabilitede artış, karbondioksit seviyelerinde artış, vazodilatasyon sonucu ödem gelişir. KBAS tedavisinde ödem kontrolü önemli bir basamaktır. Çünkü uzamış ödeme bağlı hareket kısıtlılığı ve kollojenin kısa formda şekillenmesi nedeniyle kontraktür gelişebileceği vurgulanmıştır.^[12] Erken mobilizasyon ve ödem kontrolü KBAS'nin ilerlemesini önlemede en etkin tedavi şeklidir. Bununla birlikte iyi klinik sonuçlar için tedavi protokolünün sempatik kısır döngüye bağlı oluşan ağrı, ödem, fibrozis, kemik demineralizasyonu, sudomotor ve sıcaklık değişiklikleri, trofik değişiklikler ve vazomotor instabiliteyi kapsamaları gerekir. Bölgesel sempatik sinir blokları veya intarvenöz bölgesel anestezi hem teşhis hem de tedavide faydalı olabilir.^[7]

Bizim olgumuza 200 IU nasal kalsitonin, 1200 mg/gün gabapentin, kalsiyum 1000 mg/gün ve D3 vit 880 IU/gün başlandı. Fizyoterapi programı olarak retrograd ödem masajı, kontrast banyo, konvansiyonel TENS, kesikli Ultrason (1w/cm²), desensitizasyon ve eklem hareket açıklığı egzersizi başlandı. Tedaviye olumlu yanıt alındı.

Sonuç olarak distal falanks kırıklarından sonra nadir de olsa KBAS tip 1 gelişeceği akıld tutularak şüphe edilen hastalarda erken tanı ve tedavi ile ağır klinik tablo gelişimi önlenabilir.

Yazar(lar) ya da yazı ile ilgili bildirilen herhangi bir ilgi çakışması (conflict of interest) yoktur.

Hakem değerlendirmesi: Dış bağımsız.

Kaynaklar

1. Stanton-Hicks M, Jänig W, Hassenbusch S, Haddock JD, Boas R, Wilson P. Reflex sympathetic dystrophy: changing concepts and taxonomy. *Pain* 1995;63(1):127-33. [CrossRef](#)
2. Gorodkin R, Herrick AL. Complex regional pain syndrome (reflex sympathetic dystrophy). In: Hochberg MC, Silman AJ, Smolen JS, Weinblatt ME, Weisman MH, editors. *Rheumatology*. 5th ed., Philadelphia: Mosby Elsevier; 2011. p. 797-804.
3. Sarangi PP, Ward AJ, Smith EJ, Staddon GE, Atkins RM. Algodystrophy and osteoporosis after tibial fractures. *J Bone Joint Surg Br* 1993;75(3):450-2.
4. Dijkstra PU, Groothoff JW, ten Duis HJ, Geertzen JH. Incidence of complex regional pain syndrome type I after fractures of the distal radius. *Eur J Pain* 2003;7(5):457-62. [CrossRef](#)
5. O'Brien SJ, Ngeow J, Gibney MA, Warren RF, Fealy S. Reflex sympathetic dystrophy of the knee. Causes, diagnosis, and treatment. *Am J Sports Med* 1995;23(6):655-9. [CrossRef](#)
6. Barrera P, van Riel PL, de Jong AJ, Boerbooms AM, Van de Putte LB. Recurrent and migratory reflex sympathetic dystrophy syndrome. *Clin Rheumatol* 1992;11(3):416-21. [CrossRef](#)
7. Stralka SW. Reflex sympathetic dystrophy. In: Brotzman SB, editor. *Clinical orthopaedic rehabilitation*. 1999. p. 333-42.
8. Kozanoğlu ME, Sur S. Refleks sempatik distrofi sendromu. *Türkiye Klinikleri J PM&R* 2001;1(3):189-96.
9. Manning DC. Reflex sympathetic dystrophy, sympathetically maintained pain, and complex regional pain syndrome: diagnoses of inclusion, exclusion, or confusion? *J Hand Ther* 2000;13(4):260-8. [CrossRef](#)
10. Chelimsky TC, Low PA, Naessens JM, Wilson PR, Amadio PC, O'Brien PC. Value of autonomic testing in reflex sympathetic dystrophy. *Mayo Clin Proc* 1995;70(11):1029-40. [CrossRef](#)
11. Todorović-Tiranić M, Obradović V, Han R, Goldner B, Stanković D, Sekulić D, et al. Diagnostic approach to reflex sympathetic dystrophy after fracture: radiography or bone scintigraphy? *Eur J Nucl Med* 1995;22(10):1187-93. [CrossRef](#)
12. Peacock EE Jr, Madden JW, Trier WC. Some studies on the treatment of burned hands. *Ann Surg* 1970;171(6):903-14.