



Ultrasonografi eşliğinde brakial pleksus bloğunda nörostimülasyonun kullanılması: Başarıyı arttırıyor mu?

The use of neurostimulation with ultrasound-guided brachial plexus block: Does it increase success?

İlkay BAYAR,¹ Ceyda DEMİR,¹ Tayfun SÜĞÜR,¹ Bilge KARSLI,² Kerem İNANOĞLU¹

Özet

Amaç: İnfraklavikular brakial pleksus bloğu el, bilek ve dirsek operasyonları için uygun bir rejyonel anestezi tekniği olup, sinir stimülatörü eşliğinde gerçekleştirilmektedir. Son yıllarda ultrasonografinin periferik sinir bloklarında kullanıma girmesiyle birlikte, uygulamalar değişmeye başlamıştır. Çalışmada amacımız, infraklavikular brakial pleksus bloğunda, tek başına ultrasonografi kullanımını ile ultrasonografi ile birlikte sinir stimülasyonu kullanımını, uygulama süresi, başarılı blok oranı, duysal blok kalitesi açısından karşılaştırmaktır.

Gereç ve Yöntem: Çalışma, elektif koşullarda el, bilek ve dirsek operasyonu geçirecek 40 ASA I-II hastada yapılmıştır. Hastalar US (Ultrasonografi) ve USSS (Ultrasonografi + Nörostimülatör) şeklinde iki gruba ayrılmıştır. US ve USSS eşliğinde hastalara, 100 mg bupivakain, 200 mg prilokain 40 ml olacak şekilde SF ile sulandırılarak infraklavikular bölgeye uygulanmıştır. Uygulama süresi kronometre ile takip edilerek kayıt altına alınmıştır. Uygulamadan sonra 30 dk süresince 5 dk'da bir elin motor ve duysal bloğu değerlendirilmiştir.

Bulgular: Uygulama süresi Grup US'de 6.68±0.75 dk, Grup USSS'de 6.9±1.02 dk olarak bulunmuştur. Uygulama süresi açısından gruplar arasında istatistiksel anlamlı fark bulunmamıştır ($p>0.05$, $p=0.62$). Grup US'de 20. dk'da 16/20 hastada tam blok ortaya çıkmışken, Grup USSS'de 20. dk'da 14/20 hastada tam blok ortaya çıkmıştır, fark istatistiksel olarak anlamsızdır. Grup US'de 2/20 hastada cerrahi işlem sırasında lokal anestetik infiltrasyonu, Grup USSS'de 1/20 hastada lokal anestetik infiltrasyonu gerekti.

Sonuç: İnfraklavikular brakial pleksus blokajında ultrasonografi ile birlikte sinir stimülasyonu kullanımının, sadece ultrasonografi kullanımı ile karşılaştırıldığında blok başarısına ek bir katkısı olmadığı görüldü. Sinir stimülasyonuna bağlı olarak oluşan rahatsızlık hissi ve ağrı göz önüne alındığında, tek başına ultrasonografi kullanımının, sinir stimülasyonuna tercih edilebileceği kanısına varılmıştır. Bununla birlikte istatistiksel olarak anlamlı sonuçlar elde etmek ve kesin sonuçlara ulaşabilmek için, bu konuda çok sayıda çalışmaya ihtiyaç vardır.

Anahtar sözcükler: Blok kalitesi; brakial pleksus blokajı; sinir stimülasyonu; ultrasonografi.

Summary

Objectives: Infraclavicular brachial plexus blockade is an anesthetic technique used for operations of the hand, wrist, and elbow. Ultrasound (US)-guidance is a recent addition to the surgical technique. The aim of this study was to compare the use of US alone and US with a nerve stimulator in an infraclavicular brachial plexus blockade in terms of the performance time, successful blockade rate, and the quality of sensory block.

Methods: A total of 40 patients who were scheduled for hand, wrist, or elbow surgery were included in the study. The patients were divided into 2 groups: US and USSS (ultrasonography + neurostimulation). A dose of 40 mL, containing 100 mg bupivacaine and 200 mg prilocaine was administered with the guidance of US or USSS in the infraclavicular regions. Performance time was measured and recorded. Motor and sensory blockade was assessed within 30 minutes after the block.

Results: The mean performance time for Group US and Group USSS was 6.68±0.75 and 6.9±1.02 minutes, respectively, without significant difference between groups ($p>0.05$, $p=0.62$, respectively). A complete blockade was seen in 16/20 patients in Group US and in 14/20 patients in Group USSS in 20 minutes, which did not yield a significant difference. During the surgery, local anesthetic infiltration was required in 2/20 patients in Group US and in 1/20 patients in Group USSS.

Conclusion: The results of this study revealed no additional benefit to USSS in block success in comparison with US alone. Considering the feeling of discomfort and pain due to nerve stimulation, it was concluded that use of US alone may be preferred to combination use.

Keywords: Brachial plexus blockade; block quality; nerve stimulator; ultrasound.

¹Antalya Eğitim ve Araştırma Hastanesi, Anesteziyoloji ve Reanimasyon Kliniği, Antalya

²Akdeniz Üniversitesi Tıp Fakültesi, Anesteziyoloji ve Reanimasyon Anabilim Dalı, Antalya

¹Department of Anesthesiology and Reanimation, Antalya Training and Research Hospital, Antalya, Turkey

²Department of Anesthesiology and Reanimation, Akdeniz University Faculty of Medicine, Antalya, Turkey

Başvuru tarihi (Submitted) 22.12.2017 Düzeltme sonrası kabul tarihi (Accepted after revision) 23.10.2018 Online yayımlanma tarihi (Available online date) 01.11.2018

İletişim (Correspondence): Dr. Bilge Karşlı, Akdeniz Üniversitesi Tıp Fakültesi, Anesteziyoloji ve Reanimasyon Anabilim Dalı, Algoloji Bilim Dalı, 07070 Antalya, Turkey. Tel (Phone): +90 - 242 - 249 62 57 e-posta (e-mail): bilgekarşli@akdeniz.edu.tr

© 2019 Türk Algoloji Derneği

Giriş

Rejyonal anestezinin anatomisinin ve tekniklerinin anlaşılması anesteziistler için bir gereksinimdir. Anatomik yapılar değişirse de, bunları ayırt edebilme yeteneğimiz gelişmektedir. Anesteziistler, periferik sinir bloğu uygulamalarında, Winnie tarafından tarif edilen parestezi hissinden, periferik sinir stimülatörleri ve ultrason kullanımına kadar tüm teknoloji gelişmelerinden yararlanmaktadır. Bu gelişmelere paralel olarak, rejyonal anestezinin alanı sadece intraoperatif süreyle değil, aynı zamanda daha uzun dönemli perioperatif ağrı tedavisini de hedef almasıyla genişlemiştir.^[1] İnfraklaviküler brakial pleksus bloğu, ön kol ve elin anestezisinde, anatomik olarak uygun bir yaklaşımdır. Çünkü bu seviyede, sinir lifleri yoğun bir şekilde aksiller arter etrafında dağılmıştır. Ancak, infraklaviküler blok uygulaması, güvenilir yüzey belirteçlerinin olmaması, vasküler delinme ve pnömotoraks gibi komplikasyonların korkusu nedeniyle, sınırlıdır.^[2, 3] Son yıllarda ultrason kılavuzlu (USG) brakial pleksus blokları, nörovasküler demet, iğnenin ilerlemesi ve lokal anestezi birikiminin gerçek zamanlı görüntülenmesine olanak sağlamasından dolayı popülerite kazanmıştır. USG'nin, hem erişkin^[4, 5] hem de pediatrik popülasyonda,^[6] tek başına nörostimülasyona (SS) göre, sinir lokalizasyonu ve lokal anestezi depolanması için daha güvenilir işaret noktaları sağlayarak, uygulama zamanını azalttığı ve blok kalitesini yükselttiği gösterilmiştir. Rejyonal anestezi sırasında, sadece SS kullanımı kör bir yöntem olarak kabul edilir. Ultrasonografinin periferik sinir bloklarında kullanıma girmesiyle, ultrasonografi eşliğinde nörostimülasyon kullanımı kör bir yöntem olmaktan çıkmıştır^[7-10].

Periferik sinir stimülatörü kullanılarak yapılan sinir bloklarında, elektriksel uyarının yarattığı rahatsızlık hissini, hastaların en önemli şikayet konusu olduğu bilinmektedir. Bunun yanında, ultrason eşliğinde periferik sinir bloğu yapılırken, lokal anestezi dağılımının görülmesi ve çoklu enjeksiyonların yapılabilmesi de bloğun başarısını da arttırmaktadır. Özellikle ultrason konusunda deneyimli kişiler tarafından, ultrason rehberliğinde yapılan blokların, daha hızlı olduğu kabul edilmektedir. Ancak, blok başarısını arttırmak için sıklıkla yapılan uygulama, ultrason ve sinir stimülatörünün birlikte kullanılmasıdır.

Biz çalışmamızda, infraklaviküler brakial sinir bloka-

jında, ultrasonografi kullanımı ile ultrasonografi ile beraber sinir stimülatörü kullanımını blok uygulama süresi ve blok kalitesi açısından karşılaştırmayı amaçladık.

Gereç ve Yöntem

Etik Kurulu onayı ve hastaların yazılı onamları alındıktan sonra elektif el, el bileği ve dirsek cerrahisi uygulanacak ASA 1-2 grubu 18-65 yaş arası 40 hasta çalışmaya dahil edildi. Hastanın kabul etmemesi, kooperasyon zorluğu, koagülopati varlığı veya anti-koagülan tedavisi, anestezi uygulanacak bölgede var olan duyu kaybı, nörolojik ve nöromusküler hastalık, >40 kg/m² vücut kitle indeksi değeri, blok alanında enfeksiyon varlığı ya da lokal anesteziye alerji hikayesi olanlar çalışma dışında bırakıldı. Hastalar US (ultrasonografi) ve USSS (Ultrasonografi + nörostimülasyon) olarak iki gruba ayrıldı.

Hastalar ameliyathaneye alındıktan sonra standart anestezi monitörizasyonu uygulandı (Elektrokardiyografi, pulsoksimetre, noninvaziv kan basıncı). Tüm hastalara opere olmayacak koldan 22 G kanül ile iv damar yolu açılarak 10 ml /kg saat kristaloid solüsyon başlandı. Bütün hastalara 2 mg iv midazolam (Dormicum) ile premedikasyon yapıldı. Hastalar supin pozisyonda yatarken baş blok tarafının karşı tarafına çevrildi. Enjeksiyon yapılacak bölgenin temizliği povidin iyot ile yapıldı ve ultrason probu steril materyal ile kaplandı. Prob korakoid çıkıntısının medialine ve klavikulanın hemen altına yerleştirildi. Proba korakoid prosesin medialinde, parasagittal planda, pektoralis minör kasının altından geçen aksiller arterin kesitsel görüntüsünü elde etmek üzere pozisyon verildi. Blok için Mindray Diagnostic Ultrasound Sistem US cihazı (Model DC-T6) ve lineer prob kullanıldı. Bloklar için Stimuplex A Insulated Needle marka, elektro-nöro-stimülasyon portu bulunan ekojenik iğne kullanıldı. Tüm hastalara enjeksiyon için 20 ml %0.5 bupivakain, 10 ml prilokain içeren lokal anestezi karışımı, 40 ml olacak şekilde SF ile sulandırılarak kullanıldı.

Ultrasonografi korakoid çıkıntısının hemen medialinden ve klavikulanın inferioruna yerleştirilir ve aksiller arterin görüntüsü elde etmeye çalışılır. Aksiller arterin görüntüsü elde edildikten sonra, planlanan enjeksiyon noktasına 2 ml prilokain-bupivakain lokal anestezi karışımı ile cilt-cilt altı infiltrasyon uygulan-

di. US grubunda sinir stimülatörüne bağlı olmayan ekojenik stimülasyon iğnesinin ucu, US probu ile gerçek zamanlı görüntü eşliğinde in-plane yöntem kullanılarak aksiller arterin alt kısmına saat 6 hizasına gelecek şekilde yerleştirildi. İğne ucu bu pozisyonda iken negatif aspirasyon testi yapıldıktan sonra LA enjeksiyonuna başlanarak ilacın dağılımı US ile gözlemlendi. Aksiller arterin çevresinde U şeklinde dağılımı sağlamak amacıyla gerektiğinde iğne pozisyonu değiştirildi. Lokal anestezi karışımının 30 ml'si saat 6 hizasına verildikten sonra, kalan 10 ml'si saat 3 hizasına verildi.

USSS grubunda ise US ile aksiller arterin görüntülenmesinin ardından stimülatöre bağlı olan ekojenik stimülasyon iğnesi aksiller arterin altına doğru yönlendirildi. Bu grupta stimülatörde 0.5 mA'de elin ince motor hareketi (Median, ulnar veya radial) gözlemlendiğinde LA karışımı negatif aspirasyon testi sonrasında saat 6 ve saat 3 hizasına verildi.

Tüm hastalarda ultrasonografi ile aksiller arterin optimal görüntülenmesi için geçen süre ve blok uygulama süresi kronometre ile ölçülerek yapıldı. LA enjeksiyonunu takiben duysal ve motor blok 30 dk boyunca 5 dk'da bir değerlendirildi. Duysal blok değerlendirilmesi için aksiller, muskulakutanöz, median, ulnar, radial dermatomları pinprik testi değerlendirildi. 0 ila 2 arasındaki bir skala kullanıldı (0: duyu kaybı yok, 1: dokunduğunu duyuyor fakat ağrı yok, 2: anestezi). Motor bloğun değerlendirilmesinde ise, kol abduksiyonu, dirsek fleksiyonu, el bileği ekstansiyonu, 3. ve 5. parmak fleksiyonu üçlü bir skala ile (0: normal hareket, 1: azalmış hareket, 2: hiç hareket yok) skorlandı. Muskulakutanöz, median, ulnar ve radial sinir dermatomlarında analjezi ve anestezi uygulanması başarılı blok olarak tanımlanırken, 30. dk sonunda ilgili alanda yeterli cerrahi anestezi oluşmaması başarısız blok olarak kabul edildi. Bu hastalara iv yoldan fentanil ve midazolam ile sedo-analjezi sağlandı. Cerrahi alana lokal anestezi infiltrasyonu yapıldı. Cerrahi için yeterli anestezi ve analjezi sağlanamamışsa genel anestezi uygulanması planlandı. Hastaların yaşı, ağırlığı, vücut kitle indeksi, cinsiyeti, ASA sınıflaması, cerrahinin süresi, cerrahi işlem başlarken oluşan rahatsızlık hissi (0-10 VAS), ek ilaç ihtiyacı kaydedildi. Hastalar hem erken hem de geç komplikasyonlar açısından 24 saat takip edildi.

İstatistiksel Analiz: Veriler PASW 18 (SPSS/IBM, Chicago, IL, USA) kullanılarak analiz edildi. Örneklemi tanımlamak için frekans dağılımı, ortalama, standart sapma gibi tanımlayıcı istatistikler kullanıldı. Normal dağılıma uygunluk varsayımı Kolmogorov-Smirnov testi ile incelendi. Parametrik test varsayımlarının sağlandığı durumlarda bağımsız iki grup ortalamalarının farkı "Student t testi", parametrik test varsayımlarının sağlanmadığı durumlarda ise bu testlerin parametrik olmayan alternatifleri, iki grup için "Mann-Whitney U" ve ikiden fazla grup için "Kruskall Wallis" testleri kullanıldı. Kategorik veriler ise "ki-kare anlamlılık testi" ya da "Fisher's Exact test" ile incelendi. Analizlerde farklılıkların belirlenmesi için %95 anlamlılık düzeyi (ya da $\alpha=0.05$ hata payı) kullanılmıştır.

Bulgular

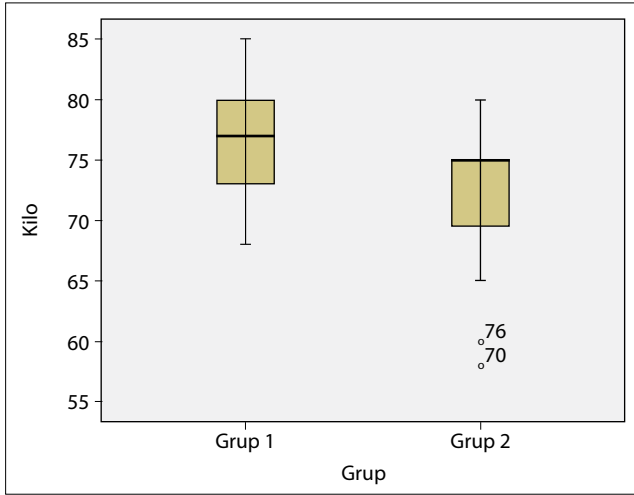
Çalışmamızda, elektif el, el bileği ve dirsek cerrahisi uygulanacak ASA 1-2 grubu 18-65 yaş arası 40 hasta çalışmaya dahil edildi.

Grup US'de yer alan hastaların boy ortalaması 170 ± 5 cm, Grup USSS'de boy ortalaması 167 ± 6 cm olarak bulundu. Hastaların ağırlıkları, Grup US'de 77 ± 6 , Grup USSS'de ise ortalama 72 ± 6 idi. Grup US'de yaş ortalaması 45 ± 11 , Grup USSS'de ise 45 ± 10 olarak bulunmuştur. Çalışmaya dahil edilen hastaların boy, ağırlık ve yaş şeklindeki demografik özellikleri değerlendirildiğinde, gruplar benzerdi ve istatistiksel olarak anlamlı fark bulunmadı ($p>0.05$) (Şekil 1-4) (Grup 1= Grup US, Grup 2= Grup USSS).

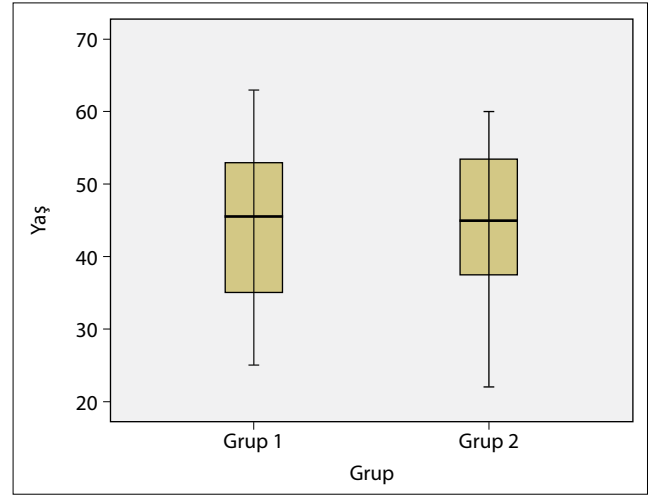
Grup US'de motor ve duysal blok değerlendirilmesinde, tam blok oturma zamanı motor blok için ortalama 18.7 ± 4.83 dk, duysal blok için ortalama 14 ± 4.16 dk olarak bulunmuştur. Ultrasonla birlikte sinir stimülatörü kullandığımız Grup USSS'deki hastalarda oluşan motor ve duysal blok değerlendirilmesinde, tam blok oturma zamanı motor blok için 20.02 ± 5.25 dk, duysal blok için 15.5 ± 4.26 olarak bulunmuştur.

Grup US ve grup USSS motor blok tam oturma zamanları karşılaştırıldığında, aralarında istatistiksel anlamlı fark bulunmamıştır ($p>0.05$, $p=0.06$) (Şekil 4-6).

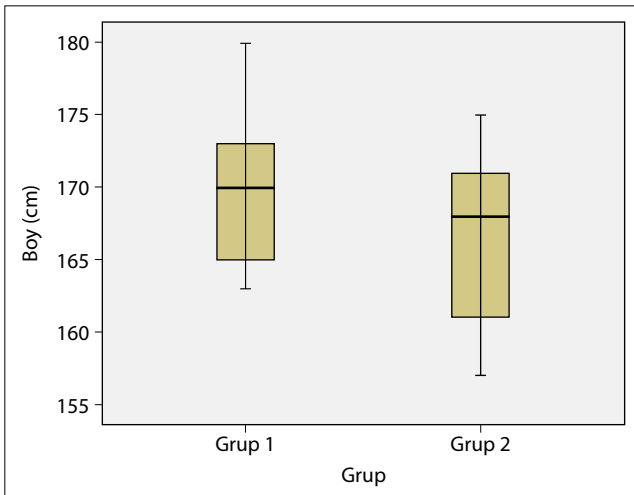
Çalışma gruplarında tam motor ve duysal blok ge-



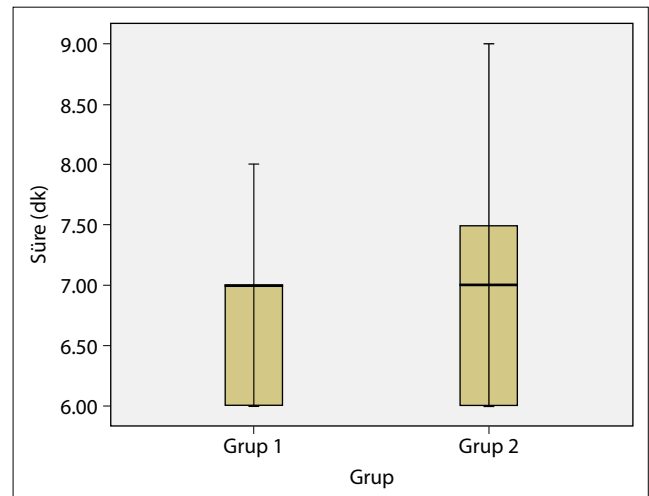
Şekil 1. Grup US ve grup USSS'deki hastaların ağırlık açısından dağılımı.



Şekil 2. Grup US ve grup USSS'deki hastaların yaş dağılımı.



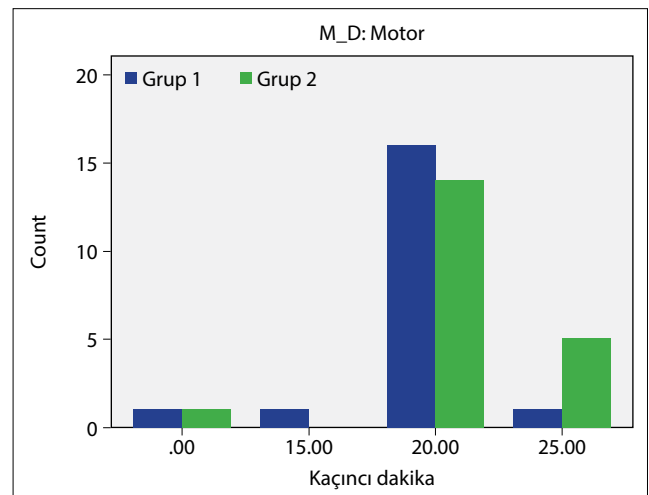
Şekil 3. Grup US ve grup USSS'deki hastaların uzunluk açısından dağılımı.



Şekil 4. Grup US ve grup USSS'de blok uygulama süreleri.

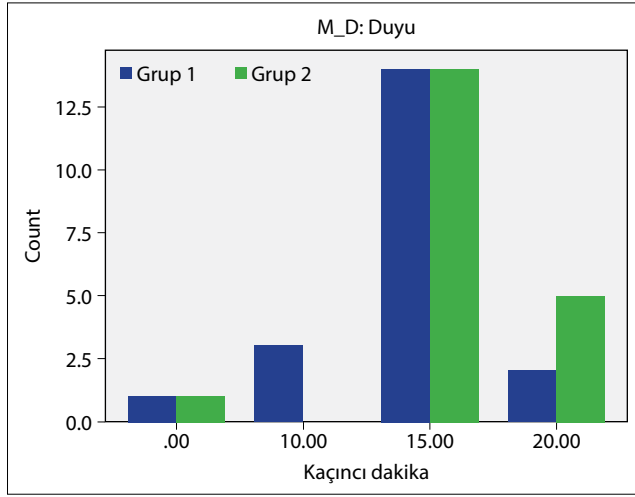
İşlen hasta sayıları karşılaştırılmıştır. Grup US'de 20. dk'da 16/20 hastada tam motor blok ortaya çıkmışken, Grup USSS'de tam motor blok 14/20 hastada 20. dk'da ortaya çıkmıştır. Her iki grup arasındaki fark istatistiksel olarak anlamsızdır ($p>0.05$). Tam duyuşsal blok oluşması her iki grupta da 14/20 hastada 15. dk'da olmuştur.

Grup US'de 13/20 hastada, Grup USSS'de 14/20 cerrahi işlem sırasında VAS 0 olarak değerlendirildi. Grup US'de 5/20 hastada VAS 1, 1/20 hastada VAS 3, 1/20 hastada VAS 5 olarak değerlendirildi. Grup USSS'de 4/20 hastada VAS 1, 2/20 hastada VAS 2, 1/20 hastada VAS 5 olarak değerlendirildi. Gruplar arasında ağrı şiddeti değerlendirilmesinde istatistiksel olarak anlamlı bir fark saptanmadı ($p>0.05$, $p=0.94$) (Şekil 4, 7).



Şekil 5. Grup US ve grup USSS'de motor blok oturma zamanları.

Grup US'de 18/20 hastada, Grup USSS'de 19/20 hastada cerrahi işlem sırasında ek lokal anesteziği ihtiyacı gelişmedi. Her iki grupta da VAS 3 ve üzeri olan hastalarda, Grup US'de 2 Grup USSS'de 1 hastada ek lokal anesteziği uygulandı.



Şekil 6. Grup US ve grup USSS'de duysal blok oturma zamanları.

Yetersiz blok görülen hastalarda, cerrahi alana lokal anestezi infiltrasyonu yeterli olmuştur. Sedo-analjezi yada genel anestezi uygulanmamıştır.

Hastalar, blok için lokal anestezi uygulanmasından itibaren 24 saat süreyle komplikasyonlar yönünden takip edildi. Hiçbir hastamızda komplikasyon gelişmedi.

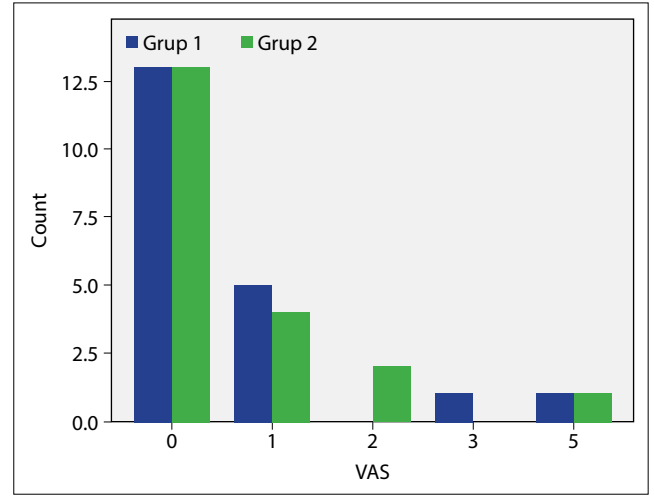
Tartışma

Periferik sinir bloklarında, blok başarısını arttırmak için sıklıkla yapılan uygulama, ultrason ve sinir stimülatörünün birlikte kullanılmasıdır.

Çalışmamızda, infraklavikular brakial sinir bloğunda, tek başına ultrasonografi kullanımı ile ultrasonografi ile beraber sinir stimülatörü kullanımını blok başarısı, blok uygulama süresi ve blok kalitesi açısından karşılaştırmayı amaçladık. El bileği ve önkol cerrahisi geçirecek hastalarda blok uygulama zamanı, tam motor ve duysal blok süresi, cerrahi işlem sırasında hastalarda ağrı olup olmaması değerlendirilerek yapılmıştır.

Çalışmamız ASA I-II, USG ve USG + nörostimülatör eşliğinde infraklavikular blok uygulaması altında el, el ultrasonografi ile aksiller arterin görüntülenmesi ve ilaç uygulanması için geçen süre, blok uygulama süresi olarak kabul edildi. Grup US'de bloğu uygulama süresi ortalama 6.68 ± 0.75 dk, Grup USSS'de 6.9 ± 1.02 olarak bulunmuştur. Her iki grup, blok uygulama süresi açısından karşılaştırıldığında, gruplar arasında istatistiksel olarak anlamlı fark bulunamamıştır ($p > 0.05$, $p = 0.62$).

Infraklaviküler brakial pleksus bloğu, ön kol ve elin



Şekil 7. Grup US ve grup USSS'de cerrahi işlem sırasında VAS skalası.

anestezisinde, anatomik olarak cazip bir yaklaşımdır. Çünkü bu seviyede, sinir lifleri yoğun bir şekilde aksiller arter etrafında dağılmıştır. Ancak, infraklaviküler bloğun klinik popülaritesi, güvenilir yüzey belirteçlerinin olmaması ve vasküler delinme ve pnömotoraks gibi makul komplikasyonların korkusu nedeniyle sınırlıdır. Son yıllarda ultrason kılavuzlu (USG) brakial pleksus blokları, nörovasküler demet, iğnenin ilerlemesi ve lokal anestezi birikiminin gerçek zamanlı vizualizasyonuna olanak sağlamasından dolayı popülarite kazanmıştır.^[11]

Çalışmamızda ultrasonografi (US) eşliğinde infraklavikular brakial pleksus bloğu uyguladığımız grup ile ultrasonografi ile nörostimülasyon (USSS) yöntemlerini birlikte uyguladığımız grup arasında benzer blok uygulama süreleri ile benzer duysal ve motor blok kalitesi elde edilmiştir.

Bu konudaki yayınlar incelendiğinde, çalışmaların çoğu infraklavikular brakial pleksus bloğunda ultrasonografi ile nörostimülasyon teknikleri karşılaştırılmakta ve her iki teknikte de yüksek başarı oranları elde edildiği bildirilmektedir.^[12-16] Gürkan ve ark.'larının çalışmasında ultrasonografi ile ultrasonografi + nörostimülasyon yöntemlerinin karşılaştırılmasında her iki grupta da başarı %94.5 başarı oranı elde edilmiştir.^[14]

Tek başına US kılavuzluğu kullanılarak yapılan infraklavikular brakial pleksus bloğu için, farklı çalışmalarda başarı oranları %93 ve %95 olarak bildirilmiştir.^[17-20] Gürkan ve ark.'ları infraklavikular brakial pleksus bloğu sırasında hem NS, hem de US kılavuzluğu

kullanımında ise, önceki bildirilere oldukça benzer şekilde %94.5'lik bir başarı oranı bulmuşlar.^[14] İnfraklaviküler blok sırasında hem NS, hem de US'yi birlikte kullanan Bloc ve ark.'ları da, benzer blok başarı oranları (%96) bildirmişlerdir.^[21] Bizim çalışmamızda da US grupta başarı oranı %90, USSS grubunda %90,5 bulunmuştur. Dingemans ve ark.'ları^[22] bizim çalışmamızla paralel şekilde, US kılavuzlu infraklaviküler blok sırasında SS'nin blok başarı oranları üzerinde ek faydasının olmadığını bildirmiş. Biz çalışmamızda, her iki grup için de, aksiller arter etrafındaki LA yayılımı, ister tek başına US, isterse hem SS, hem US kullanılsın, aksiller arter etrafındaki LA dağılımının LA enjeksiyonunda sonlanım noktası olması gerektiğine düşündük. Çalışmamızda, aksiller arterin posteriorundaki ve medialindeki kordları hedef alarak iki enjeksiyon gerçekleştirdik.

Ayrıca, infraklaviküler bloğun başarılı anestezisi sırasında, US'nin ulaşılabilir tek kılavuz olarak kullanıldığı durumlarda, ampüte kol ya da pektoral flep nedeniyle immobil olan el veya kordları visüalize edememek gibi nedenlerle, SS'a verilen motor yanıtın uygulanabilir olmadığı vakalar vardır.^[23, 24] Kuş ve ark.'ları da ampüte üst ekstremitede ultrason ile infraklaviküler blok uygulamasını bildirmişlerdir.^[25]

Bizim çalışmamızda uygulama süreleri Grup US'de 6.68 ± 0.75 dk, Grup USSS'de 6.9 ± 1.02 olarak bulunmuştur. Aradaki fark istatistiksel olarak anlamlı bulunmamıştır. Bizim çalışmamızdan farklı olarak Dingemans ve ark.'ları Grup US'de uygulama süresini 3.1 ± 1.6 min, Grup USSS'de 5.2 ± 4.7 min bulmuşlardır.^[22] Yine Gürkan ve ark.'ları Grup US'de 157 ± 50 sn, Grup USSS'de 230 ± 104 sn bulmuşlardır.^[11] Bu iki çalışmada aradaki fark anlamlıdır. Yarkan ve ark.'larının çalışmasında uygulama süresi grup US'de 185 sn, grup USSS'de 169 sn bulunmuş, bizim çalışmamızla benzer olarak aradaki fark anlamsız çıkmıştır.^[26] Yalnızca ultrasonografi (US) ve nörostimülatörü (SS) karşılaştıran iki çalışmada, Brull ve ark.'ları US grubunda 5 min, SS grubunda 10.5 dk ile arada anlamlı fark bulmuşlardır.^[15] Fakat yine US ve SS karşılaştırmasında Trabelsi ve ark.'ları US grubunda 220 ± 130 sn, SS grubunda 281 ± 134 sn ile aradaki farkı anlamsız bulmuşlardır.^[27]

Tam blok oturma zamanları bizim çalışmamızda Grup US'de 14.0 ± 4.16 dk, Grup USSS'de 15.5 ± 4.26 dk bulunmuştur. Aradaki fark anlamsızdır. Bizim çalışmamızla benzer şekilde Dingemans ve ark.'ları %50 hastada

tam blok oturma zamanlarını grup US'de 15 dk, grup USSS'de 20,^[22] Yarkan Uysal ve ark.'ları da benzer şekilde grup US'de 12.5 ± 4.8 dk, grup USSS'de 12.8 ± 5.4 dk aradaki farkı anlamsız olarak bulmuşlardır.^[26]

Çalışmamızda, lokal anestezi enjeksiyonu aksiller arterin posterior ve medial tarafına verilmek üzere iki enjeksiyonla gerçekleştirilmiştir. Lokal anestezi dağılımının aksiller arterin postero-medio-laterale olduğu gözlemlenmiştir. Dingemans ve ark.'larının çalışmasında %81 hastada aksiller arterin posterioruna tek enjeksiyonla, postero-medio-lateral yayılım sağlanmış, geriye kalan vakalarda iğne ucu arterin posterolateral kısmına yönlendirilmiş.^[22] Porter ve arkadaşları^[28] tanımladıkları üç vakada başarısız infraklaviküler bloğun anterolateral yayılım ve proksimal stimülasyonla ilgili olurken, distal nörostimülasyonu ortaya çıkarmadaki yetersizliğe rağmen, başarılı infraklaviküler bloğun postero-medio-lateral yayılımla ilişkili olduğu göstermiş.

Bloğun başlama süresinin ultrason rehberliğinde yapılan bloklarda, tek başına nörostimülasyon kullanılmasına blok göre daha hızlı olduğu kabul edilmektedir. Çoklu enjeksiyonların yapılabilmesi ve anestezinin dağılımının görülebilmesi bloğun başarısını da arttırmaktadır. Lokal anestezinin uygun dağılımını sağlamak için çoklu enjeksiyonlar ultrason ile daha güvenli şekilde yapılabilir.^[17, 29-31]

Diğer taraftan, elektrik stimülasyonunun, periferik sinir blokları sırasında en rahatsız edici kısım olduğu ve SS'dan kaçınmanın, hasta konforunun lehine olduğu gösterilmiştir.^[32]

Sonuç

Çalışmamızın sonucunda, infraklaviküler brakial pleksus blokajında, ultrasonografi ile birlikte sinir stimülasyonu kullanımını tek başına ultrason kullanımı ile karşılaştırdığımızda, blok başarısına ve blok sürelerine ek katkısı olmadığını gözlemledik. Girişim sırasında, sinir stimülasyonuna bağlı olarak oluşan rahatsızlık hissi ve ağrı göz önüne alındığında, ultrason ile sinir blokları konusunda deneyimli anestezi uzmanları tarafından uygulandığında, ek olarak sinir stimülasyonuna ihtiyaç olmadığı kanısına varılmıştır. Bununla birlikte istatistiksel olarak anlamlı sonuçlar elde etmek ve kesin sonuçlara ulaşabilmek için, bu konuda çok sayıda çalışmalara ihtiyaç vardır.

Yazar(lar) ya da yazı ile ilgili bildirilen herhangi bir ilgi çakışması (conflict of interest) yoktur.

Hakem değerlendirmesi: Dış bağımsız.

Kaynaklar

1. Butterworth JF, Mackey DC, Wasnick JD. Rejyonal anestezi. Klinik Anesteziyoloji. Güneş Tıp Kitabevi; 2015. s. 976–80.
2. Desroches J. The infraclavicular brachial plexus block by the coracoid approach is clinically effective: an observational study of 150 patients. *Can J Anaesth* 2003;50(3):253–7.
3. Klaastad O, Lilleås FG, Røtnes JS, Breivik H, Fosse E. Magnetic resonance imaging demonstrates lack of precision in needle placement by the infraclavicular brachial plexus block described by Raj et al. *Anesth Analg* 1999;88(3):593–8. [CrossRef]
4. Chan VW, Perlas A, Rawson R, Odukoya O. Ultrasound-guided supraclavicular brachial plexus block. *Anesth Analg* 2003;97(5):1514–7. [CrossRef]
5. Williams SR, Chouinard P, Arcand G, Harris P, Ruel M, Boudreault D, et al. Ultrasound guidance speeds execution and improves the quality of supraclavicular block. *Anesth Analg* 2003;97(5):1518–23. [CrossRef]
6. Marhofer P, Sitzwohl C, Greher M, Kapral S. Ultrasound guidance for infraclavicular brachial plexus anaesthesia in children. *Anaesthesia* 2004;59(7):642–6. [CrossRef]
7. Hadzic A, Carrera A, Clark T, Gadsden J, Karmakar M, Sala-Blanch X, et al. Hadzic Periferik Sinir Blokları ve Ultrason Eşliğinde Rejyonal Anestezi için Anatomi. 2.Baskı. s. 176-7.
8. Hadzic A, Carrera A, Clark T, Gadsden J, Karmakar M, Sala-Blanch X, et al. Hadzic Periferik Sinir Blokları ve Ultrason Eşliğinde Rejyonal Anestezi için Anatomi. s. 370–3.
9. Kelsaka E, Güldogus F. Rejyonal anestezi odası. In: Güldogus F, Gürkan Y. Rejyonal Anestezi. Nobel Tıp Kitabevi; 2013. s. 15–7.
10. Hadzic A, Carrera A, Clark T, Gadsden J, Karmakar M, Sala-Blanch X, et al. Hadzic Periferik Sinir Blokları ve Ultrason Eşliğinde Rejyonal Anestezi için Anatomi. 2.Baskı. Güneş Tıp Kitabevi; 2013. s. 46–9.
11. Gürkan Y, Tekin M, Acar S, Solak M, Toker K. Is nerve stimulation needed during an ultrasound-guided lateral sagittal infraclavicular block? *Acta Anaesthesiol Scand* 2010;54(4):403–7. [CrossRef]
12. Sauter AR, Dodgson MS, Stubhaug A, Halstensen AM, Klaastad Ø. Electrical nerve stimulation or ultrasound guidance for lateral sagittal infraclavicular blocks: a randomized, controlled, observer-blinded, comparative study. *Anesth Analg* 2008;106(6):1910–5. [CrossRef]
13. Gürkan Y, Ozdamar D, Solak M, Toker K. Lateral sagittal infraclavicular block is a clinically effective block in children. *Eur J Anaesthesiol* 2008;25(11):949–51. [CrossRef]
14. Gürkan Y, Hoşten T, Solak M, Toker K. Lateral sagittal infraclavicular block: clinical experience in 380 patients. *Acta Anaesthesiol Scand* 2008;52(2):262–6. [CrossRef]
15. Brull R, Lupu M, Perlas A, Chan VW, McCartney CJ. Compared with dual nerve stimulation, ultrasound guidance shortens the time for infraclavicular block performance. *Can J Anaesth* 2009;56(11):812–8. [CrossRef]
16. Taboada M, Rodríguez J, Amor M, Sabaté S, Alvarez J, Cortés J, et al. Is ultrasound guidance superior to conventional nerve stimulation for coracoidinfraclavicular brachial plexus block? *Reg Anesth Pain Med* 2009;34(4):357–60.
17. Gürkan Y, Acar S, Solak M, Toker K. Comparison of nerve stimulation vs. ultrasound-guided lateral sagittal infraclavicular block. *Acta Anaesthesiol Scand* 2008;52(6):851–5.
18. Klaastad Ø, Smith HJ, Smedby O, Winther-Larsen EH, Brodal P, Breivik H, et al. A novel infraclavicular brachial plexus block: the lateral and sagittal technique, developed by magnetic resonance imaging studies. *Anesth Analg* 2004;98(1):252–6. [CrossRef]
19. Sauter AR, Smith HJ, Stubhaug A, Dodgson MS, Klaastad Ø. Use of magnetic resonance imaging to define the anatomical location closest to all three cords of the infraclavicular brachial plexus. *Anesth Analg* 2006;103(6):1574–6.
20. Koscielniak-Nielsen ZJ, Frederiksen BS, Rasmussen H, Hesselbjerg L. A comparison of ultrasound-guided supraclavicular and infraclavicular blocks for upper extremity surgery. *Acta Anaesthesiol Scand* 2009;53(5):620–6. [CrossRef]
21. Bloc S, Garnier T, Komly B, Leclerc P, Mercadal L, Morel B, et al. Ultrasound-guided infraclavicular block: a preliminary study of feasibility. [Article in French]. *Ann Fr Anesth Reanim* 2007;26(7-8):627–32. [CrossRef]
22. Dingemans E, Williams SR, Arcand G, Chouinard P, Harris P, Ruel M, et al. Neurostimulation in ultrasound-guided infraclavicular block: a prospective randomized trial. *Anesth Analg* 2007;104(5):1275–80. [CrossRef]
23. Gürkan Y, Ozdamar D, Hoşten T, Solak M, Toker K. Ultrasound guided lateral sagittal infraclavicular block for pectoral flap release. *Agri* 2009;21(1):39–42.
24. Perlas A, Chan VW, Simons M. Brachial plexus examination and localization using ultrasound and electrical stimulation: a volunteer study. *Anesthesiology* 2003;99(2):429–35.
25. Kuş A, Gürkan Y, Gök CN, Solak M, Toker K. Infraclavicular block with ultrasound at amputated upper extremity. [Article in Turkish]. *Agri* 2010;22(3):134–6.
26. Yarkan UH, Acar HV, Tezer E, Ceyhan A, Dikmen B. Ultrasonografi rehberliğinde infraklavikular blok: US ile US+sinir stimülasyonu'nun prospektif, randomize çalışmayla karşılaştırılması. *Journal of Anesthesia* 2013;21(2):106–12.
27. Trabelsi W, Amor MB, Lebba MA, Romdhani C, Dhahri S, Ferjani M. Ultrasound does not shorten the duration of procedure but provides a faster sensory and motor block onset in comparison to nerve stimulator in infraclavicular brachial plexus block. *Korean J Anesthesiol* 2013;64(4):327–33.
28. Porter JM, McCartney CJ, Chan VW. Needle placement and injection posterior to the axillary artery may predict successful infraclavicular brachial plexus block: a report of three cases. *Can J Anaesth* 2005;52(1):69–73. [CrossRef]
29. Tekin M, Gürkan Y, Ceylan DB, Solak M, Toker K. Ultrasound-guided bilateral infraclavicular block: case report. [Article in Turkish]. *Agri* 2010;22(1):41–3.
30. Dolan J, McKinlay S. Early detection of intravascular injection during ultrasound-guided axillarybrachial plexus block. *Reg Anesth Pain Med* 2009;34(2):182. [CrossRef]
31. Koscielniak-Nielsen ZJ. Ultrasound-guided peripheral nerve blocks: what are the benefits? *Acta Anaesthesiol Scand* 2008;52(6):727–37. [CrossRef]
32. Koscielniak-Nielsen ZJ, Rasmussen H, Nielsen PT. Patients' perception of pain during axillary and humeral blocks using multiple nerve stimulations. *Reg Anesth Pain Med* 2004;29(4):328–32. [CrossRef]