

## Klinik Çalışma

# 1470 NM DİOT LAZER İLE PİLONİDAL SİNUS OPERASYONU

Banu URAL<sup>1</sup>

### ÖZET

**Amaç:** Pilonidal sinüs hastalığı, sıklıkla natal ve sakrokoksigeal bölgede görülen, kronik enfektif bir hastalıktır. Birçok cerrahi tedavi yöntemi tanımlanmış olmasına rağmen, yüksek nüks oranları nedeniyle ideal tedavi yöntemi yoktur. Bu çalışma son zamanlarda birçok cerrahi dalda uygulama alanı yaygınlaşmaya başlayan lazer tedavisinin, özellikle anal fistül tedavisindeki umut verici sonuçlarından esinlenerek pilonidal sinus tedavisindeki pilot uygulamalarımızı ve sonuçlarını bildirmek amacıyla yapmıştır.

**Materyal Metod:** Şubat 2011 ve Mart 2013 tarihleri arasında pilonidal sinus tanısı ile ameliyat edilen 6 (5E,1K) olgunun sonuçları değerlendirilmiştir.

**Bulgular:** Hastaların ortalama yaşı 23, operasyon süresi 12 dk, operasyonda verilen ortalama lazer enerji 320 joule, postop ağrı durumunu değerlendirmede kullanılan VAS skoru 0,5, günlük aktiviteye dönüş 1,5 gün, hasta memnuniyeti mükemmel, postop 1 yıllık takipte hiç nüks yok olarak saptandı.

**Sonuç:** 1470 nm. diyot lazer tedavisi pilonidal sinus olgularında kısa dönem takip sonuçlarına göre minimal invazif bir yöntem oluşu, günübirlik cerrahi şeklinde uygulanabilirliği, kısa operasyon süresi, postop ağrısız oluşu ve en önemlisi hastanın günlük aktiviteye dönüşünün hızlı oluşu nedeni ile ümit

vadedici olduğunu düşünüyoruz.

### Surgery with 1470 nm diode laser in pilonidal sinus patients

#### ABSTRACT

**Purpose:** Pilonidal sinus disease, commonly seen in natal and sacrococcygeal area, is a chronic, infective disease. Although many surgical treatment methods are defined, there is no ideal treatment method due to high recurrence rates. This pilot study was performed to present the results of laser treatment in pilonidal sinus disease, and inspiration comes from the point that laser treatments are being used in many surgical branches, particularly the promising results from anal fistula treatment.

**Method:** Results of 6 cases (5 males, 1 female) who underwent operation with a diagnosis of pilonidal sinus disease between February 2011 and March 2013 were evaluated.

**Results:** Mean age was 23 years, mean operation time was 12 minutes, average laser energy was 320 joules, and postoperative pain score using visual analog scale was 0.5, and return to regular daily life was 1.5 days with a perfect patient satisfaction. No recurrence was seen with a follow-up of 1 year.

**Conclusion:** Laser treatment with 1470 nm diode laser in pilonidal sinus patients seems promising due to being minimally invasive,

1. T.C. Sağlık Bakanlığı İzmir İli Kamu Hastaneleri Birliği Kuzey Genel Sekreterliği Dr.Faruk İlker Bergama Devlet Hastanesi ,Genel Cerrahi Kliniği

being an outpatient procedure, short operation time, minimal-to-no postoperative pain, and quick return to regular daily activities.

## GİRİŞ

Pilonidal sinüs sakrokoksigeal bölgenin sık karşılaşılan kronik bir hastalıdır.

Birçok cerrahi tedavi yöntemi tanımlanmış olmasına rağmen, yüksek nüks oranları nedeniyle ideal tedavi yöntemi yoktur. Bu çalışma son zamanlarda birçok cerrahi dalda uygulama alanı yaygınlaşmaya başlayan 1470 nm. diyot lazerin, özellikle anal fistül tedavisindeki umut verici sonuçlarından esinlenerek pilonidal sinus tedavisindeki pilot uygulamalarımızı ve sonuçlarını bildirmek amacıyla yapılmıştır.

## MATERYAL VE METOD

Şubat 2011 ve Mart 2013 tarihleri arasında pilonidal sinus tanısı ile ameliyat edilen 6(5E,1K) olguya cerrahi girişimler hakkında

bilgi verildi ve onay alındı.

Hasta seçimi: Bu pilot çalışmada Mart 2012 -Mart 2013 Tarihleri arasında pilonidal sinus nedeni ile başvuran 6 hastanın sonuçları değerlendirildi.Hastalardan 2 tanesi pilonidal sinus absesi ile başvurmuştu. Bu hastalarda lazer uygulaması drenajdan 8 hafta sonra gerçekleştirildi.Diğer vakalar non-komplike pilonidal sinus tespit edilen ve aynı hat üstünde pilonidal sinus ostiumları maksimum 3 adet olan vakalardı.

Pilonidal sinus traktusu ince bir stile ile kanule edildi.Granülasyon dokusu ve kist tüyleri lazer işlemi başlamadan önce küçük bir küret ile temizlendi. Buna ek olarak küretaj sonrası traktus hidrojen peroksit ve serum fizyolojik ile yıkandı.

Cerrahi lazer işlemi anal fistül tedavisinde tekniğe benzer. Pilonidal sinus traktusu stile ile kanule edildikten sonra traktus kürete edilip H2O2 (hidrojen peroksit )ve SF ile irriye edildi. Daha sonra 1470 nm. diot lazer ile ortalama 320 joule enerji (1pulse:6 sn,15 watt /6sn 'de 1 pulse =90 joule ) verilerek traktus

Tablo 1: Lazer Pilonidal Sinus Pilot Çalışma Sonuçları

ORTALAMA YAŞ	23
VAS(Visual analog skala (0-10)	0,5
Operasyon süresi	12 dk
Komplikasyon	Yok
Enerji	320 joule
Günlük aktiviteye dönüş süresi	1,5 gün
Nüks	Yok
Hasta memnuniyeti	Mükemmel

oblitere edildi. 30 sn lokal buz uygulandı.1 yıllık takip sonuçları değerlendirildi.

### BULGULAR

Şubat 2011 ve Mart 2013 tarihleri arasında pilonidal sinus tanısı ile ameliyat edilen 6 olguya cerrahi girişimler hakkında bilgi verildi ve olguların tümünden onay alındı.Olguların yaş ortalaması 23 olarak saptandı.Olgular 1 Kadın / 5 Erkek idi.Ameliyat sonrası dönemde olgular birinci hafta, birinci ve altıncı aylarda ve birinci yılda değerlendirildi. Operasyon süresi ortalama 12 dk.olarak değerlendirildi.

Olgularda ameliyat sonrası ağrı dereceleri visüel analog skala (VAS: 0 ağrı yok, 10 çok şiddetli, dayanılmaz ağrı) 0,5 olarak saptandı. Postop kanama, enfeksiyon veya apse gelişmedi. Olguların günlük aktiviteye dönüşü ortalama 1,5 gün olarak saptandı. Bir yıllık takipte hastaların hiçbirinde nüks gelişmedi. Hasta memnuniyeti ve yaşam kalitesi mükemmel olarak değerlendirildi.

### TARTIŞMA

Pilonidal sinüs hastalığı, sıklıkla natal ve sakrokoksigeal bölgede görülen, kronik enfektif bir hastalıktır. Gluteal yarıktta, anal vergeden ortalama 5 cm uzaklıkta orta hat-ta sinüs ağzı veya ağızlarıyla karakterizedir. Doğuştan veya edinsel olduğuna dair görüş ayrılıkları hala devam etmektedir.

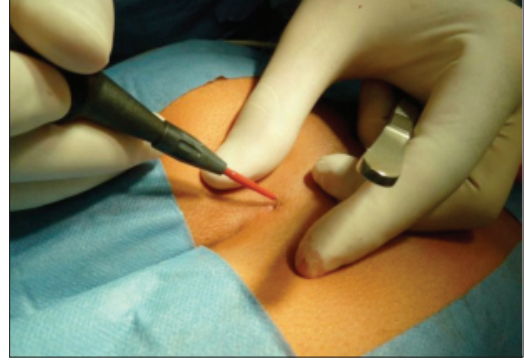
Daha önceleri postkoksigeal hücrelerden veya artık glandlardan kaynaklandığını ileri süren varsayımlar popülerken, günümüzde hastalığın edinsel olduğuna dair görüşler öne çıkmaktadır.

Hastalık, özellikle gençlerde ve erkeklerde sık görülür. Çalışmamızda saptanan bulgular literatür verilerini desteklemektedir.

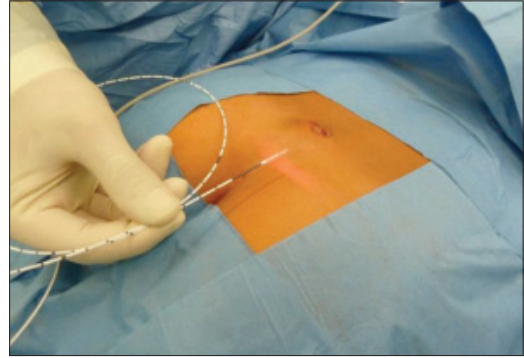
Pilonidal sinüs hastalığının tedavisinde birçok konservatif ve cerrahi yöntem tanımlanmış, ancak bunların hiçbiri nüks hastalık riskini ortadan kaldıramamıştır.

Kronik pilonidal sinüs hastalığının tedavisinde hala tartışmalı olsa da, minimal yaklaşımlar giderek daha fazla taraftar bulmaktadır.

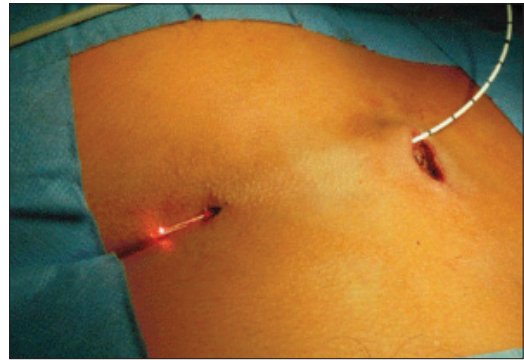
Bu pilot çalışmada 1470 nm. lazer probu ile pilonidal sinus trakt obliterasyonunun pri-



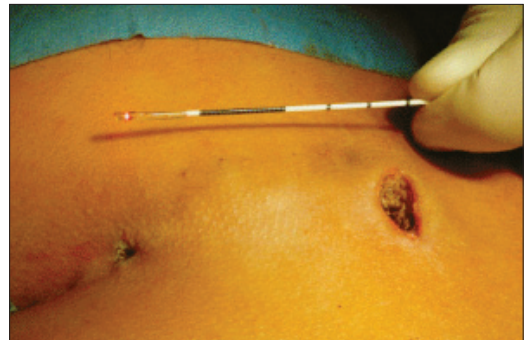Resim 1: Lazer pilonidal sinus



Resim 2: Lazer pilonidal sinus



Resim 3: Lazer pilonidal sinus



Resim 4: Lazer pilonidal sinus

mer, non-komplike, non-komplike pilonidal sinus olgularında kısa dönem takip sonuçlarına göre minimal invazif bir yöntem oluşu, günübirlik cerrahi şeklinde uygulanabilirliği, kısa operasyon süresi, postop ağrısız oluşu ve en önemlisi hastanın günlük aktiviteye dönüşünün hızlı oluşu nedeni ile ümit vadecici olduğunu düşünürüz.

## SONUÇLAR

Pilonidal sinüsün tedavisinde çok çeşitli cerrahi ve cerrahi dışı yöntemler vardır.

Hiçbir tedavi metodu nüksü kesin olarak engelleyememektedir. Kökeni ve tedavisi konusunda tam bir görüş birliğine varılmamış olmakla beraber yapılan çalışmalar bazı ortak noktalar belirmesini sağlamıştır. Hastalığın intergluteal sulkustaki kıl foliküllerinin enfekte olması sonucunda ortaya çıktığı biçimindeki edinsel teori günümüzde daha çok kabul gören teoridir.<sup>1,2,3</sup>

Sonuçta, tüm şartları karşılayabilecek, ideal bir yöntem yoktur. Tüm kriterler göz ardı edilebilmesine rağmen, nüks hastalık

olasılığının, makul derecelerde olması veya bulunmaması gerekir. Literatürde en düşük nüks oranları primer eksizyon ve rhomboid flep tekniği yöntemindedir. Ancak bu yöntemler postop hastanın yaşam konforu ve uzun süreli günlük aktiviteye dönüş, kozmetik sonuçlar açısından dezavantajlıdır.<sup>4,5</sup>

1470 nm. diyot lazer ile pilonidal sinus traktus obliterasyonu minimal invazif bir yöntem oluşu, günübirlik cerrahi şeklinde uygulanabilirliği, kısa operasyon süresi, postop ağrısız oluşu ve en önemlisi hastanın günlük aktiviteye dönüşünün hızlı oluşu, daha iyi kozmetik sonuç nedenleri ile ümit vadecici olduğunu düşünürüz.

## KAYNAKLAR

1. Akıncı F, Coskun A, Uzunköy A. Simple and effective surgical treatment of pilonidal sinus. *Dis Colon Rectum* 2000;43:701-6.
2. Çubukçu A, Çubukçu D. Pilonidal sinüs hastalığı. *Çağdaş cerrahi dergisi* 2002;16:2348.
3. Akıncı OF, Bozer M, Uzunköy A, Düzgün SA, et al. Incidence and aetiological factors in pilonidal sinüs among Turkish soldiers. *Eur J Surg*1999;165:339-42.
4. Ertan T, Koc M, Gocmen E, Aslar AK, et al. Does technique alter quality of life after pilonidal sinus surgery? *Am J Surg* 2005;190(3):388-92.